

Rev Mex Neuroci ahora en CONACyT


Vol. 19, núm. 3 (mayo-junio de 2018)

Revista Mexicana de Neurociencia

Publicación oficial de la Academia Mexicana de Neurología A.C.

Revista Mexicana de Neurociencia; 19,3 (2018):85-94

Órgano Oficial de Difusión de la AMN



www.revmexneuroci.com / ISSN 1665-5044

Reporte de Caso

Fernando Morales-Ramírez,¹
Brenda Bertado-Cortés,²
Raúl Carrera-Pineda.³

¹Neurólogo egresado del Hospital de Especialidades Centro Médico Nacional Siglo XXI.

²Médico Adscrito del servicio de Neurología del Hospital de Especialidades Centro Médico Nacional Siglo XXI.

³Jefe de Servicio del Servicio de Neurología del Hospital de Especialidades Centro Médico Nacional Siglo XXI.

Vasculitis Primaria del Sistema Nervioso Central Tratada Exitosamente con Rituximab: Reporte de Caso

Primary Central Nervous System Vasculitis Successfully Treated With Rituximab: Case Report

Resumen

Introducción. La vasculitis primaria del sistema nervioso central (VPSNC) es una entidad heterogénea e infrecuente caracterizada por vasculitis limitada al cerebro y médula espinal. El diagnóstico es orientado por angiografía y establecido mediante biopsia. El tratamiento se basa en la combinación de esteroides y ciclofosfamida, sin embargo, algunos pacientes son intolerantes a este esquema de tratamiento o no obtienen respuesta favorable. En nuestro conocimiento sólo existen dos reportes (con tres pacientes en total) de VPSNC tratados con Rituximab.

Reporte de caso. Documentamos el caso de un paciente femenino de 28 años de edad en la que se establece diagnóstico de VPSNC variante pseudotumoral con angiografía normal. Ante los reportes de refractariedad en la variante pseudotumoral con el manejo de primera línea se decide manejo con Rituximab.

Conclusiones. El Rituximab puede ser considerado en un futuro como tratamiento de primera línea para VPSNC por su efectividad y seguridad.

Palabras clave

Vasculitis, sistema nervioso central, rituximab.

Abstract

Background. Primary Central Nervous System Vasculitis (VPSNC) is an heterogeneous and infrequent disease characterized for vasculitis limited to the brain and spinal cord. The diagnosis is oriented by angiography and confirmed by biopsy. The treatment of VPSNC is based on the combination of steroids and cyclophosphamide, but nevertheless, some patients are intolerant or do not have favorable response to this treatment. To our knowledge there is only two other reports (three patients total) of VPSNC treated with Rituximab.

Case report. We document the case of a female patient, 28 years old with diagnosis of VPSNC pseudotumoral variant, angiographically negative. In consideration of refractoriness of pseudotumoral variant with first-line treatment, we decided to administer treatment with Rituximab.

Conclusions. Rituximab can be considered in a future to be a first-line treatment for VPSNC.

Keywords

Vasculitis, central nervous system, rituximab.

Correspondencia:

Dra. Brenda Bertado Cortés.
Clínica de enfermedades desmielinizantes, Servicio de Neurología, Hospital de Especialidades Centro Médico Nacional Siglo XXI, Avenida Cuauhtémoc 330, Colonia Doctores, Delegación Cuauhtémoc, Ciudad de México. C.P. 06720.
Teléfono: 56 27 69 00
E-mail: bertadobrenda@hotmail.com

Introducción

La vasculitis primaria del sistema nervioso central (VPSNC) es una enfermedad poco común de causa desconocida, con afección exclusiva del encéfalo y la médula espinal.¹ El reconocimiento de la VPSNC data de mediados de 1950 cuando Carvioto y Feigin describieron varios casos de angiitis granulomatosa no infecciosa. Actualmente la serie más grande de pacientes fue publicada por Salvarani y colaboradores en la cual se incluyó 163 pacientes.²⁻⁵ Se estima una incidencia de 2.4 casos por cada millón de habitantes al año. Ocurre en la misma frecuencia en ambos sexos y la edad media de diagnóstico es de 50 años.⁶ La patogénesis de la VPSNC es desconocida. Se han propuesto que la infección por Virus de Varicela Zoster tiene un papel desencadenante en la enfermedad.⁷ No conocemos ensayos aleatorizados para el manejo médico de VPSNC y las estrategias se derivan de las usadas en otras vasculitis.⁸ Los corticoesteroides solos o en combinación con ciclofosfamida logran una respuesta favorable en la mayoría de los casos, sin embargo, algunos pacientes responden pobremente a este esquema o son intolerantes al tratamiento.⁹ Informamos un caso de Vasculitis Primaria del Sistema Nervioso Central tratada con rituximab en nuestro hospital.

Caso clínico

Paciente femenino de 28 años de edad, con antecedente de hipotiroidismo de cuatro años de diagnóstico en tratamiento con levotiroxina. Inició en 2010 con ptosis palpebral derecha. En 2015 presentó episodio de arresto del lenguaje de 3 horas de duración remitiendo espontáneamente; posteriormente refirió cefalea hemicraneana izquierda, opresiva de moderada intensidad. Por dicho episodio acudió a valoración por el servicio de neurología de nuestro hospital. Al momento de la valoración se encontró ptosis palpebral derecha e hiperreflexia generalizada, por lo demás, la exploración neurológica es normal. Se realizó imagen por resonancia magnética de

encéfalo donde se observó la presencia de lesiones parenquimatosas en número de tres de localizadas en lóbulo frontal y parietal izquierdo. Dichas lesiones se comportan isointensas en ponderación T1, hiperintensa en T2 y ante la administración de medio de contraste presentan reforzamiento en anillo irregular (**Figura 1 A, B, C**). La espectroscopía de la lesión de mayor tamaño mostro incremento de la colina con disminución de N-acetilaspártato. Se realizó abordaje diagnóstico que incluyó las siguientes pruebas: ANA, ANCA-c, ANCA-p, Anti-DS, Anti Smith, Anti-Ro, Anti-La, Anticardiolipinas IgG, IgM resultando todos negativos. Líquido cefalorraquídeo incoloro, trasparente, 4 células, glucosa 50, proteínas 37. Reacción en cadena de polimerasa en líquido cefalorraquídeo para tuberculosis negativo. Angiografía cerebral (**Figura 2**) y renal sin alteraciones. Se decide la realización biopsia donde se encontró infiltración perivascular linfocítica, gliosis, edema y múltiples zonas de isquemia con microinfartos sin observar bacilos ácido resistentes o células neoplásicas (**Figura 3**). Se inició tratamiento con metilprednisolona intravenosa y posteriormente ciclos de Rituximab a dosis de 2 gramos cada 6 meses por un año sin mayor progresión clínica, con resolución del edema, disminución del tamaño de las lesiones y menor captación de gadolinio evidenciado por resonancia magnética (**Figura 1 D, E, F**). Dieciocho meses después del inicio del tratamiento, sin evidencia de progresión clínica ni radiológica (**Figura 1 G, H, I**). Posteriormente es sometida a cirugía de plicamiento de aponeurosis de párpado con recuperación funcional parcial del mismo.

Figura 1. Resonancia magnética de encéfalo en ponderaciones T2, FLAIR y T1Gad (A,B,C respectivamente) que muestran lesiones frontales y parietales izquierdas con captación en anillo (flechas blancas) con importante edema perilesional. Ocho semanas después del tratamiento con Rituximab (D,E,F) se observa resolución del edema y ante la administración de gadolinio sin realces anormales. Dieciocho meses después del inicio del tratamiento (G, H, I), sin evidencia de progresión.

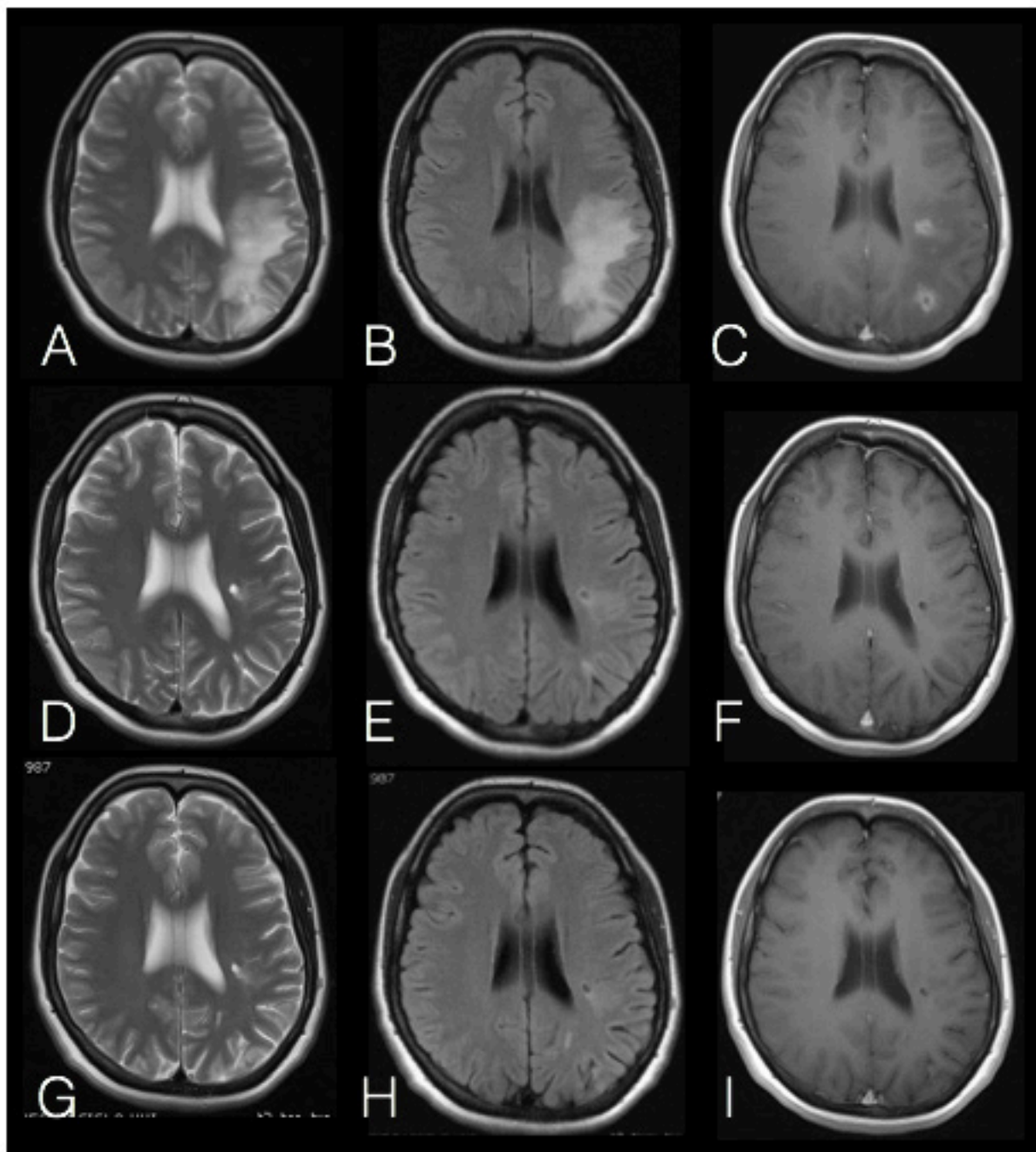


Figura 2. Angiografía cerebral normal. La angiografía puede resultar negativa hasta en un 50% de los pacientes. Una angiografía negativa se asocia a recurrencia después del tratamiento.

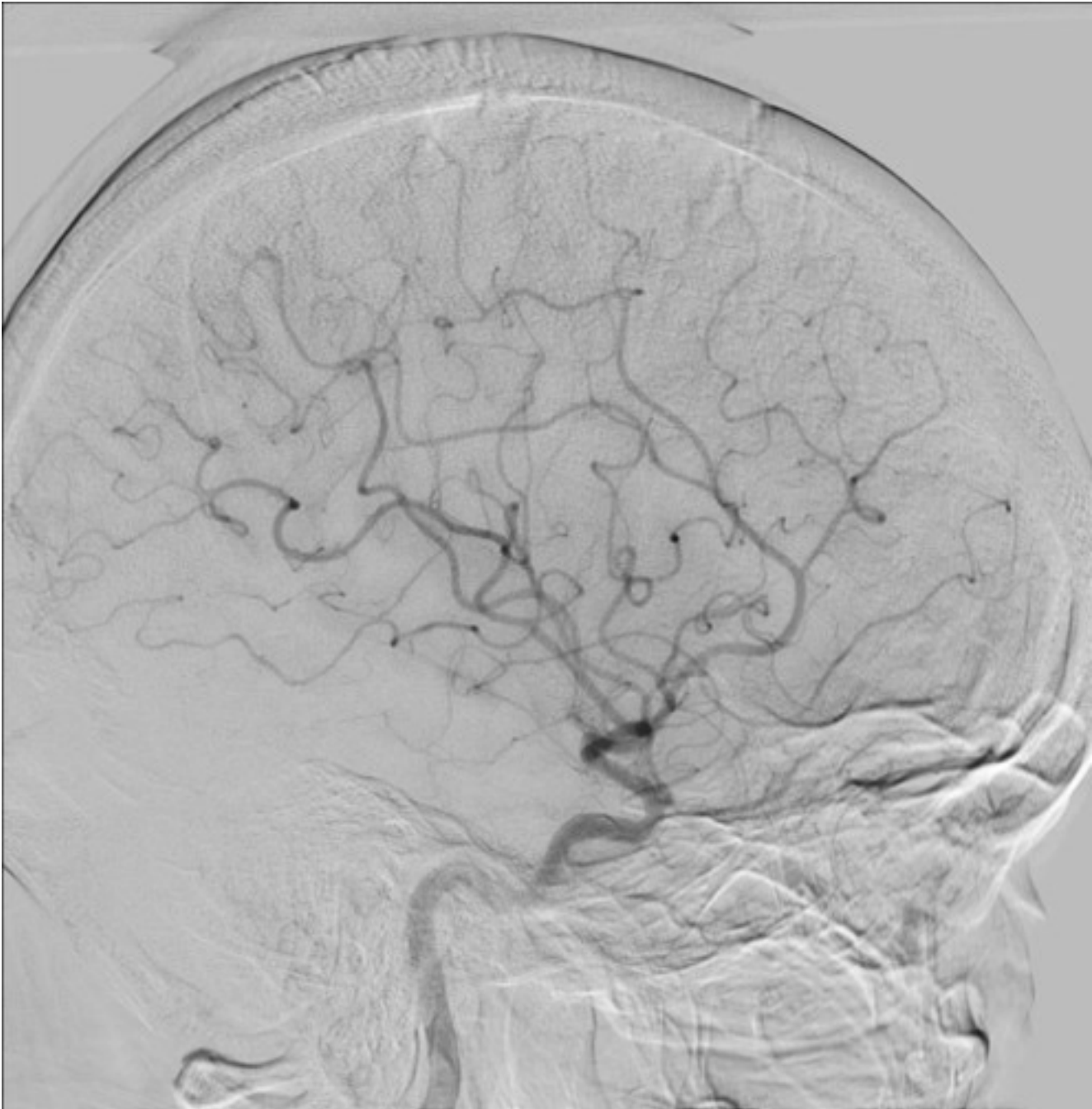
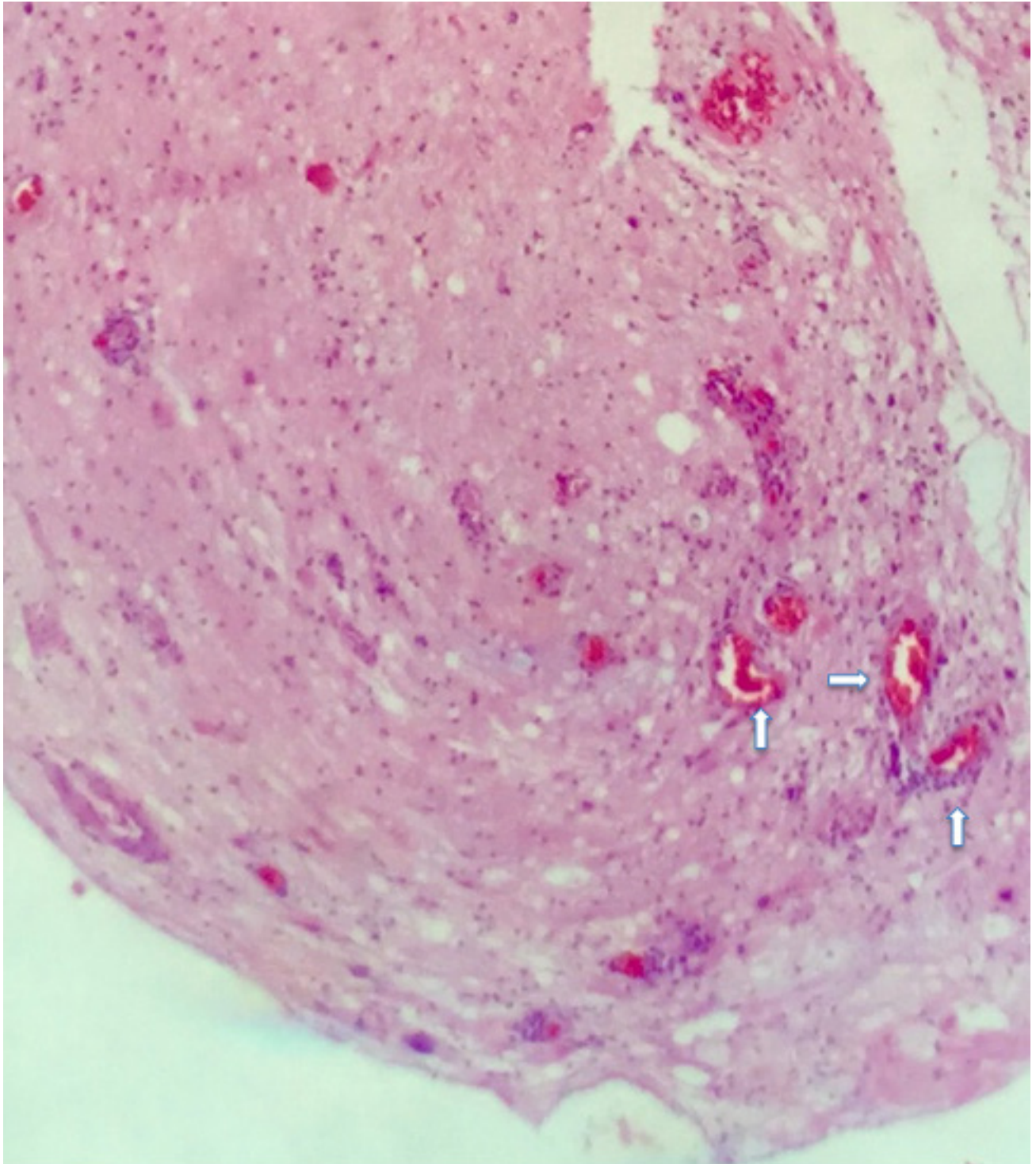


Figura 3. Muestra de parenquima cerebral obtenida de la lesión de mayor tamaño en tinción Hematoxilina-Eosina. Se observa infiltrado linfocítico perivascular.



Discusión

La Vasculitis Primaria del Sistema Nervioso Central es una enfermedad poco común, de causa desconocida, con afección exclusiva del encéfalo y la médula espinal. Clínicamente, la VPSNC tiene manifestaciones variadas y poco específicas, frecuentemente de manera insidiosa y progresiva. La manifestación más común es cefalea, la cual es de características inespecíficas. El deterioro cognitivo es la segunda manifestación más común. La focalidad neurológica es frecuente con o sin evidencia de infarto cerebral, mientras que los síntomas sistémicos como fiebre o pérdida de peso son poco comunes en la VPSNC a diferencia de las vasculitis secundarias.²⁻⁵ Existen diferentes variedades clínico-radiológicas de la enfermedad, las cuales difieren en pronóstico y tratamiento.²⁻⁵ La VPSNC con angiografía normal se caracteriza por afectar las arterias intracerebrales más pequeñas. Estos pacientes frecuentemente presentan deterioro cognitivo, hiperproteínoorraquia (118 mg/dl), y en resonancia magnética realce meníngeo o lesiones captantes de gadolinio. Esta forma se asocia a recurrencia posterior al tratamiento.¹⁰

Los pacientes con realce leptomeníngeo, normalmente tienen rápida respuesta al tratamiento, aunque las recaídas son frecuentes.¹¹

Existe una forma rápidamente progresiva de VPSNC, esta representa la forma más ominosa y frecuentemente tiene un desenlace fatal. Se caracteriza por múltiples lesiones en resonancia magnética junto con infartos cerebrales bilaterales. La respuesta al tratamiento inmunosupresor es pobre.¹²

Las anomalías espinales ocurren en el 5% de los pacientes con VPSNC, afectándose principalmente la médula torácica como mielopatía parcial o completa.²⁻⁵

Cuatro por ciento de los pacientes con VPSNC se presentan como lesión única con efecto de masa, llamada variante "pseudotumoral". En algunas ocasiones, la resección quirúrgica de la

lesión es curativa mientras que en otros casos se ha reportado que la terapia inmunosupresora agresiva tiene respuesta favorable, obviando la necesidad de cirugía.¹⁴

La hemorragia intracraneal ocurre en el 12% de los pacientes con VPSNC, principalmente como hemorragia intraparenquimatosa, aunque se han reportado casos de hemorragia subaracnoidea.¹⁵

El diagnóstico de VPSNC se basa en tres aspectos: Déficit neurológico sin explicación después de abordaje completo, anomalías vasculares en el sistema nervioso central evidenciadas por angiografía o histopatología y exclusión de otras causas.¹⁶

La resonancia magnética es el primer estudio a realizar, se reporta una sensibilidad cercana al 100%. Los hallazgos no son específicos y varían desde infartos corticales o subcorticales, realce paquí y/o leptomeníngeo, hemorragia intracraneal, lesiones pseudotumorales y áreas hiperintensas en T2/FLAIR.¹³

Las imágenes típicas de la angiografía cerebral son áreas alternantes de estrechamiento y dilatación de las arterias cerebrales u oclusiones afectando varios vasos cerebrales en ausencia de anomalías a nivel proximal. Cuando los vasos afectados son menores de 500 micrómetros de diámetro, la angiografía usualmente se reporta normal.¹⁴

La biopsia cerebral y meníngea son el estándar de oro para el diagnóstico de VPSNC, ya que confirma el diagnóstico y descarta a sus imitadores. Una muestra óptima debe incluir muestras de duramadre, leptomeninges, corteza y sustancia blanca, además debe de ser tomada preferentemente de un sitio con anomalía radiológica.^{2,7} La biopsia es especialmente importante en el diagnóstico diferencial de lesiones pseudotumorales.¹⁷ Se conocen tres patrones histológicos: granulomatoso (56%), linfocítico (28%) y necrosante (14%).²

Se han establecido diversos criterios diagnósticos,

siendo los más usados los de Birnbaum y Hellmann basándose en los hallazgos clínicos, de angiografía y biopsia (Tabla 1).²

Como se ha mencionado antes, no existen ensayos aleatorizados para el tratamiento de VPSNC y las estrategias derivan de las usadas en otras vasculitis.⁸ Los corticoesteroides solos o en combinación con ciclofosfamida logran una respuesta favorable en la mayoría de los casos, sin embargo, existen pacientes que responden pobremente o son intolerantes a este esquema por lo que se necesita evaluar la eficacia de otros tratamientos inmunomoduladores.⁹ Se ha usado Azatioprina, Metrotexate, Mofetil Micofenolato, Infliximab y Etarnercept con resultados variables.^{8,18,19}

En la literatura consultada, solo existen tres casos reportados de VPSNC tratada con Rituximab, el primero publicado por Salvarani et al en 2014, en la cual el paciente presentó intolerancia a ciclofosfamida. Los otros dos casos fueron publicados por Boyson y colaboradores en 2015,

en uno de ellos se encontró refractariedad al tratamiento a la combinación de ciclofosfamida y esteroide. En el otro, se decidió usar Rituximab en lugar de Ciclofosfamida por el antecedente de pólipos vesicales. En los tres casos se reporta una mejoría sostenida de 8-12 meses posterior al tratamiento.^{1,16}

Nuestro caso trató de una mujer de la tercera década de la vida en la cual se realizó estudio de imagen con lesiones pseudotumorales. Se realizó biopsia con datos concordantes con vasculitis linfocítica. Se descartaron causas secundarias de vasculitis y se realizó angiografía cerebral sin alteraciones. Se concluye VPSNC variantes pseudotumoral y con angiografía normal; estas variantes se asocian a refractariedad al tratamiento estándar. Además, al tratarse de una paciente en edad reproductiva, se prefirió Rituximab sobre Ciclofosfamida por su mejor perfil de seguridad y menor efecto sobre la fertilidad. Posterior al tratamiento se detuvo la progresión clínica y se evidenció mejoría de las lesiones encontradas por resonancia magnética a 18 meses del inicio del tratamiento.

Tabla 1. Criterios diagnósticos para Vasculitis Primaria del Sistema Nervioso Central.

Criterios diagnósticos propuestos por Calabrese y Mallek	<p>Historia o hallazgos clínicos de déficit neurológico adquirido que permanezca sin explicación después de un abordaje inicial riguroso.</p> <p>Hallazgos clásicos por angiografía o características histopatológicas de vasculitis dentro del sistema nervioso central.</p> <p>No evidencia de vasculitis o alguna otra condición sistémica donde los hallazgos angiográficos y/o patológicos pudieran ser secundarios.</p> <p>El diagnóstico de vasculitis primaria del sistema nervioso central se establece si cumple con todos los criterios antes mencionados.</p>
Criterios diagnósticos propuestos por Brinbaum y Hellmann	<p>Definitivo: Confirmación de vasculitis por biopsia.</p> <p>Probable: En la ausencia de biopsia, si hay hallazgos altamente compatibles en angiografía junto con hallazgos anormales concordantes en resonancia magnética de encéfalo y líquido cefalorraquídeo.</p>

Modificado de Salvarani C, Brown RD y Hunder GG, 2012.

Conclusión

La VPSNC es una infrecuente y poco entendida del sistema nervioso central. El tratamiento óptimo de la vasculitis aun no está definido. Se informa en la bibliografía internacional que la combinación de prednisona y ciclofosfamida es el tratamiento de elección, sin embargo, algunos pacientes presentan contraindicaciones, son intolerantes a los efectos adversos o tienen poca respuesta a este esquema de tratamiento. En nuestra experiencia, el uso de Rituximab mostró regresión de las lesiones cerebrales y detuvo la progresión clínica sin la ocurrencia de efectos adversos.

Conflicto de intereses

No existen potenciales conflictos de interés para ninguno de los autores en este informe científico.

Fuentes de financiamiento

Los autores no han declarado fuente alguna de financiamiento para este informe científico.

Referencias

1. Salvarani C, Brown RD, Huston J, Morris JM, Hunder GG. Treatment of Primary CNS Vasculitis With Rituximab: Case Report. *Neurology*. 2014; 82:1287-1288.
2. Salvarani C, Brown RD, Hunder GG. Adult primary central nervous system vasculitis. *Lancet*. 2012; 380:767-77.
3. Salvarani C, Brown RD, Christianson TJ, Huston J, Giannini C, Miller DV *et al*. Adult Primary Central Nervous System Vasculitis Treatment and Course.. *Arthritis & Rheumatology*. 2015; 6:1637-1645.
4. Salvarani C, Brown RD, Christianson TJ, Huston J, Giannini C, Miller DV *et al*. An update of the Mayo Clinic Cohort of Patients With Adult Primary Central Nervous System Vasculitis. *Medicine*. 2015; 94:738.
5. Salvarani C, Brown RD, Calamia KT, Christianson TJ, Weigand SD, Miller DV *et al*. Primary Central Nervous System Vasculitis: Analysis of 101 Patients. *Ann Neurol*. 2017; 62: 442-451.
6. Salvarani C, Brown RD, Hunder GG. Adult primary central nervoys system vasculitis: an update. *Curr Opin Rheumatol*. 2012, 24:46-52.
7. Gioannini C, Salvarani C, Hunder G, Brown RD. Primary central nervous system vasculitis: Pathology and mechanisms.. *Acta neuropathol*. 2012. 123: 759-772.
8. Salvarani C, Brown RD, Christianson T, Huston J, Giannini C, Miller DV *et al*. Mycophenolate mofetil in primary central nervous system vasculitis. *Seminars in Arthritis and Rheumatism*. 2015; 45:55-59.
9. Salvarani C, Pipirone N, Hunder GG. Management of primary and secondary central nervous system vasculitis. *Curr opin Rheumatol*. 2016; 28:21-28.
10. Salvarani C, Brown RD, Calamia KT, Christianson TJ, Huston J, Meschia JF *et al*. Angiography-Negative Primary Central Nervous System Vasculitis. *Medicine*. 2008;87:264-271.
11. Salvarani C, Brown RD, Calamia KT, Christianson TJ, Huston J, Meschia JF *et al*. Primary Central Nervous System Vasculitis With Prominent Leptomeningeal Enhancement. *Arthritis & Rheumatism*. 2008; 58(2): 595-603.
12. Salvarani C, Brown RD, Calamia KT, Christianson TJ, Huston J, Meschia JF, *et al*. Rapidly progressive primary central nervous system vasculitis. *Rheumatology*. 2011;50:349-358.
13. Goyanna-Lyra T, Morais-Martin MG, Carmo-Carvalho R, Oliveira-Mendes CR, Souza Godoy LF, Sousa-Delgado D, *et al*. Pseudotumoral presentation of primary central nervous system vasculitis. *Arq Neuropsiquiatr*. 2013; 71(5): 330-335.
14. Kraemer M, Berlit P. Primary central nervous system vasculitis. clinical experiences with 21 new European cases. *Rheumatol int*. 2011; 31:463-472.
15. Salvarani C, Brown RD, Calamia KT, Christianson TJ, Huston J, Meschia JF *et al*. Primary Central Nervous System Vasculitis Presenting With Intracranial Hemorrhage. *Arthritis & Rheumatism*. 2011;63:3598-3606.
16. De Boysson H, Arquizan C, Guillevin L, Pagnoux C. Rituximab for Primary Angiitis of the central Nervous System: Report of 2 patients from the French COVAC Cohort and Review of the Literature. *J Rheumatol*. 2013; 40:2012-2103.
17. Qu SB, Khan S, Liu H. Primary central nervous system vasculitis mimicking brain tumour: Case report and literature review *Rheumatol Int*. 2009; 30:127-134.
18. Batthish M, Banwell B, Laughlin S, Halliday W, Peschken C, Paras E, *et al*. Refractory Primary Central Nervous System Vasculitis of Childhood: Successful treatment with Infliximab. *J Rheumatol*. 2012;39:2227-2229.
19. Salvarani C, Brown R, Calamia KT, Huston J, Meschia JF, Giannini C *et al*. Efficacy Of Tumor Necrosis Factor Alfa Blockade in Primary Central Nervous System Vasculitis Resistant to Immunosuppressive Treatment. *Arthritis & Rheumatism*. 2008; 2:291-296.

Revista Mexicana de Neurociencia, 2018; 19(3): 85-94
www.revmexneuroci.com

Diseño por:

