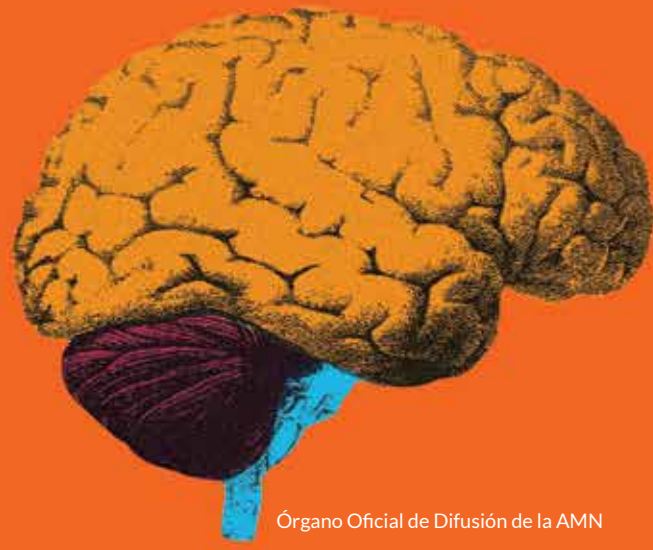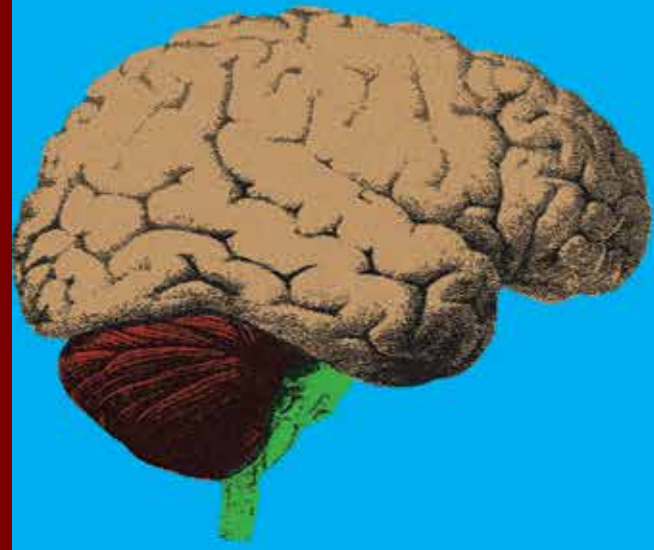
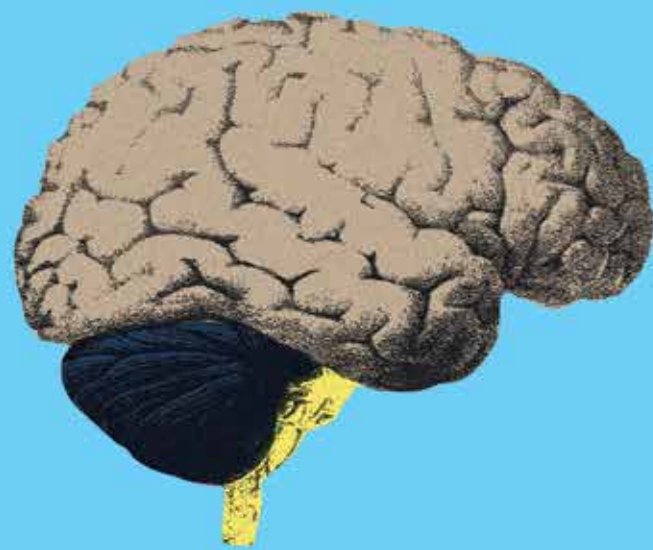


Rev Mex Neuroci ahora en CONACYT

Volumen 18, Enero, Año 2017

Revista Mexicana de Neurociencia

Publicación oficial de la Academia Mexicana de Neurología A.C.



Revista Mexicana de Neurociencia 2017; 18(1): 26-35

www.revmexneuroci.com / ISSN 1665-5044

Órgano Oficial de Difusión de la AMN



Reporte de Caso

Adriana Castillo-Ruben,¹
José Ángel De Luna Castruita,¹
Christopher Ruben Castillo,¹
Judith Morales Rodríguez¹

¹Reaprende centro de rehabilitación neuropsicológica, México D.F.

Rehabilitación neuropsicológica de la agnosia visual: presentación de dos casos

Neuropsychological rehabilitation of visual agnosia: report of two cases

Resumen

Introducción. La agnosia visual es una deficiencia visual adquirida que se caracteriza por la dificultad para reconocer estímulos sin poderse atribuir a pérdida de la visión, dificultades en el lenguaje o deterioro mental general. El tratamiento se ha enfocado principalmente en el entrenamiento de estrategias compensatorias y menos común en la rehabilitación neuropsicológica. El objetivo del presente artículo es mostrar la mejoría clínica significativa alcanzada por dos pacientes con agnosia visual aperceptiva que fueron sometidos a un programa de rehabilitación neuropsicológica, modelo PAINT.

Reportes de caso. El caso, YJ, una paciente que sufrió un traumatismo craneoencefálico dejando como secuelas lesión talámica derecha que se extendía a regiones temporo-occipitales, sólo percibía sombras, “bultos” de colores, y no reconocía objetos, letras, números ni caras. El segundo caso, RZ, un paciente masculino quien presentó un evento cerebrovascular de la arteria cerebral posterior, sólo percibía sombras, presentaba agnosia visual a objetos, prosopagnosia y alexia. Ambos pacientes fueron sometidos a estimulación cognitiva, principalmente basada en la rehabilitación jerárquica de la función dañada y la reorganización del sistema funcional. La rehabilitación se llevó a cabo por etapas, las cuales se concentraron en la estimulación ordenada de las áreas de proyección, asociación e integración. En ambos casos se resuelve la prosopagnosia, el reconocimiento de objetos, letras y números.

Palabras clave

Agnosia visual, rehabilitación neuropsicológica, reorganización del sistema funcional

Conclusión. La mejoría clínica significativa que muestran ambos pacientes sugiere que la intervención terapéutica en agnosia visual no sólo se deberá centrar en el entrenamiento de estrategias compensatorias, sino en buscar la rehabilitación de la función disminuida y la reorganización del sistema funcional.

Abstract

Introduction. Visual agnosia is an acquired visual deficiency characterized by a difficulty in recognizing stimuli, not being attributed to a vision loss, language difficulties or general mental deterioration. The treatment for this clinical entity has focused primarily on compensatory training strategies and rarely includes neuropsychological rehabilitation. The objective of this article is to introduce the significant clinical improvement of two patients with aperceptive visual agnosia who were put through the “Modelo PAINT” neuropsychological rehabilitation method.

Cases report. The first case, YJ, is a woman who suffered a traumatic brain injury that provoked a right thalamic injury that extended towards temporo-occipital areas. In the neuropsychological evaluation she only perceived shadows and color packages without recognizing objects, letters, numbers or faces. The second case, RZ, is a man who suffered a stroke in the posterior cerebral artery territory. In the neuropsychological evaluation he had object agnosia, prosopagnosia, alexia and could perceive shadows. Both patients were submitted

to a cognitive stimulating program based on the hierarchical rehabilitation of the damaged functions and reorganization of the functional system. The rehabilitation was carried out in stages whose main focus was the ordered stimulation of projection, association and integration areas. In both cases the prosopagnosia, object recognition, letter and number recognition had a successful resolution.

Conclusion. The significant clinical improvement presented by both patients suggests that therapy intervention in visual agnosia should not only be based on compensatory training strategies but must pursue the rehabilitation of decreased functions and the reorganization of the functional system.

Keywords

Neuropsychological rehabilitation, reorganization of functional system, visual agnosia

Correspondencia:

Adriana del Carmen Castillo Sánchez Lara.
Protasio Tagle # 6, Colonia San Miguel Chapultepec, C.P. 11850, México D.F.
E-mail: adriana.castillo.sanchezlara@gmail.com

Introducción

La agnosia visual es una deficiencia visual adquirida que se caracteriza por la dificultad para reconocer estímulos sin que esto se pueda atribuir a pérdida de la visión, dificultades en el lenguaje o deterioro mental general.^{1,2} Existen dos categorizaciones principales de ésta, aperceptiva y asociativa, las características de cada una de ellas dependerá del sistema funcional afectado a nivel cortical o cortico-subcortical del lóbulo occipital.^{3,4} El tratamiento para dicho padecimiento se ha enfocado en el entrenamiento de estrategias compensatorias, como es el caso de la prosopagnosia, en el cual los pacientes desarrollan habilidades auditivas para reconocer a las personas por medio de su voz,⁵ en algunos casos de agnosia asociativa, la intervención consiste en la colocación de señalizaciones en áreas estratégicas del hogar o de la cocina para evitar

accidentes.⁶ Otro tratamiento que se ha propuesto es la estimulación a través de luz taquitoscópica para reducir el déficit;⁷ sin embargo, son escasos los estudios que abordan el tema de la rehabilitación neuropsicológica para la recuperación de la función. Sólo un estudio realizado en 2005,¹ refiere datos acerca de la reorganización funcional de la corteza cerebral en pacientes adultos, a través de la utilización de estímulos tipo greebles, logrando la recuperación en el reconocimiento de objetos, no así el reconocimiento de caras.

El objetivo del presente artículo es mostrar la mejoría clínica significativa generalizada alcanzada por dos pacientes con agnosia visual aperceptiva que fueron sometidos a un programa de rehabilitación neuropsicológica, modelo PAINT, basado en la estimulación jerárquica de la función afectada y la reorganización del sistema funcional.⁸

Reporte de Casos

El presente artículo aborda dos estudios de casos en los que se presentan pacientes con agnosia visual aperceptiva, quienes fueron sometidos a un programa de intervención neuropsicológica. El primer caso, **YJ**, se trata de una paciente femenina de 32 años de edad, diestra, con una carrera universitaria, quien sufrió un traumatismo craneoencefálico debido a un accidente automovilístico tres meses antes del inicio de la rehabilitación. Sus estudios de tomografía mostraban lesión talámica derecha que se extendía a regiones temporo-occipitales; el nivel de alerta, atención y funciones ejecutivas estaban conservados y no presentaba dificultades de la marcha. Respecto a los datos neuropsicológicos, la paciente percibía sombras, "bultos" de colores, y no reconocía objetos, letras, números ni caras. La agnosia visual se caracterizaba por el reconocimiento de algunos detalles aislados del objeto sin poder integrarlos para saber de qué objetos se trataba. Mostró un desempeño normal en la escala verbal de la prueba de WAIS obteniendo puntuaciones dentro de la media poblacional en las subescalas de

información, comprensión, aritmética, semejanzas y vocabulario; solo en la subescala de retención de dígitos obtuvo una puntuación ligeramente por debajo de la media poblacional. Debido a su dificultad perceptiva resultó no valorable en la primera evaluación con las subpruebas que comprenden la escala de ejecución de la prueba de WAIS,⁹ pero sí en la segunda evaluación. En la escala de memoria de Wechsler¹⁰ su desempeño en la primera evaluación se evidenció disminución en las tareas de concentración, memoria lógica y memoria auditiva. Debido a sus dificultades perceptivas no se administró la subprueba de memoria visual.

El segundo caso, **RZ**, fue un paciente masculino de 57 años de edad, diestro y con antecedentes de cardiopatía, quien sufrió un evento cerebrovascular de la arteria cerebral posterior, ocho meses antes del inicio del tratamiento. Presentaba lesión isquémica bilateral en áreas occipitales. No se encontraba en óptimas condiciones físicas debido a la escasa atención que había recibido, presentaba

dificultades en el movimiento, específicamente en la marcha. Respecto a los datos neuropsicológicos, sólo percibía sombras, presentaba disminución en los arcos de movilidad en extremidades inferiores y agnosia visual a objetos, prosopagnosia y alexia. Presentaba alteraciones en la memoria auditivo-verbal y visual. Su desempeño en la escala verbal de la prueba de WAIS mostró disminución en las subpruebas de Información, aritmética, semejanzas y retención de dígitos, no así en las de comprensión y vocabulario donde obtuvo un desempeño dentro de la norma. Debido a su dificultad perceptiva, en la evaluación inicial resultó no valorable con las subpruebas que comprenden la escala de ejecución de la prueba de WAIS. En la escala de memoria de Wechsler su desempeño se mostró gravemente disminuido en todas las subpruebas (*información, orientación, concentración, memoria lógica, memoria auditiva y memoria asociativa*). Debido a su condición perceptiva no se administró la subprueba de memoria visual. En la batería neuropsicológica Luria-Nebraska¹¹ la evaluación inicial mostró un pobre desempeño en todas las subescalas (*otricidad, sensibilidad táctil, análisis visual, habla receptiva, habla expresiva, escritura, lectura, aritmética, memoria y procesamiento intelectual*).

Ambos pacientes fueron sometidos a un programa de estimulación cognitiva principalmente basado en la rehabilitación jerárquica de la función dañada, modelo PAINT.⁸ Dicho programa se fundamenta en la reorganización jerárquica de la corteza cerebral compuesta de áreas primarias (*de proyección*), cuya función es recibir la información perceptual; áreas secundarias (*de asociación*) encargadas de combinar los estímulos para darles un significado y áreas terciarias (*de integración*) que se ocupan de interpretar la información de diversos modos.¹² La rehabilitación de la agnosia visual se centró, también, en las “*leyes del desarrollo hacia arriba*” del sistema nervioso propuestas por Vigotsky,¹³ quien en su primera ley sugiere que en los estadios iniciales del desarrollo las funciones se realizan en los centros inferiores (áreas primarias) y conforme se va logrando la maduración, éstas funciones comienzan a realizarse en los centros más altos (áreas secundarias y terciarias); en su segunda ley sugiere

que durante el paso de las funciones hacia arriba, los centros inferiores que anteriormente realizaban completamente ésta función se convierten en una instancia subordinada a la actividad de los centros superiores; y en su tercera ley sugiere que si en el cerebro adulto, el centro superior se debilita, la realización de esta función la desempeñaría el centro inferior, el cual en algún momento del desarrollo actuará de manera independiente.

La rehabilitación se llevó a cabo por etapas, las cuales se concentraron en la estimulación ordenada de las áreas ya mencionadas, de tal forma que la primera etapa de tratamiento se centró en la estimulación de las áreas de proyección abordando los aspectos más elementales de la percepción visual, tales como cambio de luces, tamaño de “*bultos*” y tamaño de objetos, también se utilizó el reconocimiento de diferencias por medio de otros sentidos, por ejemplo peso, volumen, intensidad de olor o sonido. La segunda etapa se enfocó en la estimulación de las áreas de asociación por medio de la discriminación visual de estímulos simples, como color, formas y figuras. También se realizó la combinación de los rasgos visuales que componían el estímulo, apoyándose en la memoria y el lenguaje. Así mismo, se le pedía al paciente que describiera la forma, el tamaño y la textura teniendo permitido oler, probar y tocar. La tercera etapa del tratamiento se centró en la estimulación de las áreas de integración, relacionando la forma y características del objeto con su nombre y posición en el espacio, y abstrayendo las características principales del objeto para plasmarlas con lápiz y papel junto con su nombre. En el plano bidimensional, los dibujos que el paciente tenía que realizar cada vez fueron más abstractos y complejos. También se abordó la discriminación de letras y números, lectura, escritura y cálculo.

En el caso **YJ** se evidencia mejoría clínica significativa en la revaloración posterior al tratamiento y en las actividades de la vida diaria, en la lectura, la discriminación de figuras, letras números y caras, llegando a ser completamente independiente y funcional laboralmente. Después de cumplir con 100 sesiones de terapia, distribuidas en 2 sesiones

por semana, de una hora cada una, se abarcaron todas las etapas del tratamiento y fue posible revalorarla con todas las escalas de la prueba de WAIS incluyendo la de ejecución, donde obtuvo un CI dentro de los parámetros de la normalidad (*tabla 1, figura 1*), asimismo la evaluación de su desempeño en la escala de memoria de Wechsler mejora, siendo posible también en ésta ocasión aplicar la subescala que evalúa memoria visual, donde su desempeño se encuentra ligeramente disminuido respecto al resto de la población (*figura 2*). *La figura 3* muestra una mejoría evidente en la habilidad visomotora reflejada en la copia de figuras.

En el caso **RZ**, posterior al tratamiento se resuelve la prosopagnosia, el reconocimiento de objetos,

el reconocimiento de letras y parcialmente de palabras, sin embargo permanece dependiente de sus cuidadores debido a sus limitaciones físicas. Después de cumplir con 75 sesiones de terapia distribuidas en 2 sesiones por semana de una hora cada una, muestra mejorías que se ven reflejadas en la Escala de Inteligencia de Wechsler (*tabla 2 y figura 4*). Su desempeño en la escala de memoria de Wechsler revela una mejoría en todas las subescalas, y también es posible valorarlo con la subescala de memoria visual (*figura 5*). De igual forma su desempeño en la batería neuropsicológica Luria-Nebraska reflejó una mejoría importante (*figura 6*). Cabe mencionar que, no se abarcaron todas las etapas del tratamiento, debido a cuestiones familiares no le fue posible llevarlo a término.

	1era. valoración	2da. valoración
CI verbal	97	115
CI ejecución	0	108

Tabla 1. Primera y segunda evaluación del CI verbal y de ejecución del caso YJ.

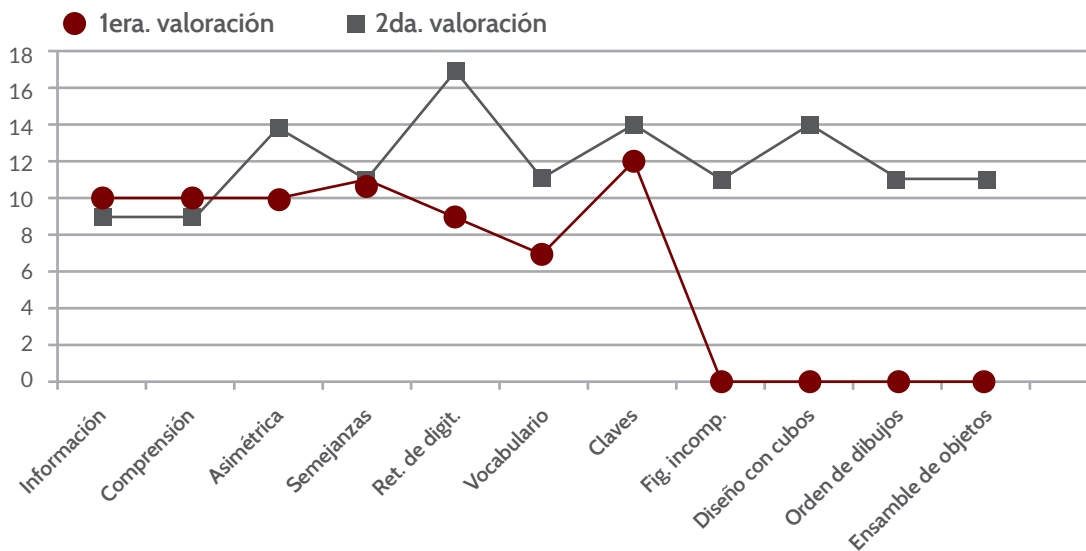


Figura 1. Resultados obtenidos en la primera y segunda evaluación en la prueba de WAIS en el caso YJ.

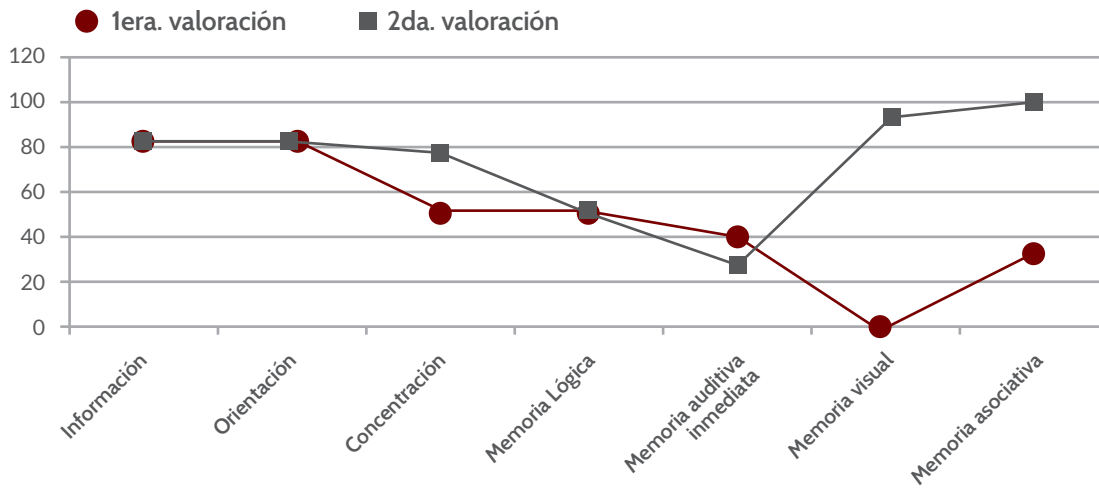


Figura 2. Resultados obtenidos en la primera y segunda valoración en las escala de memoria de Wechsler por el caso YJ

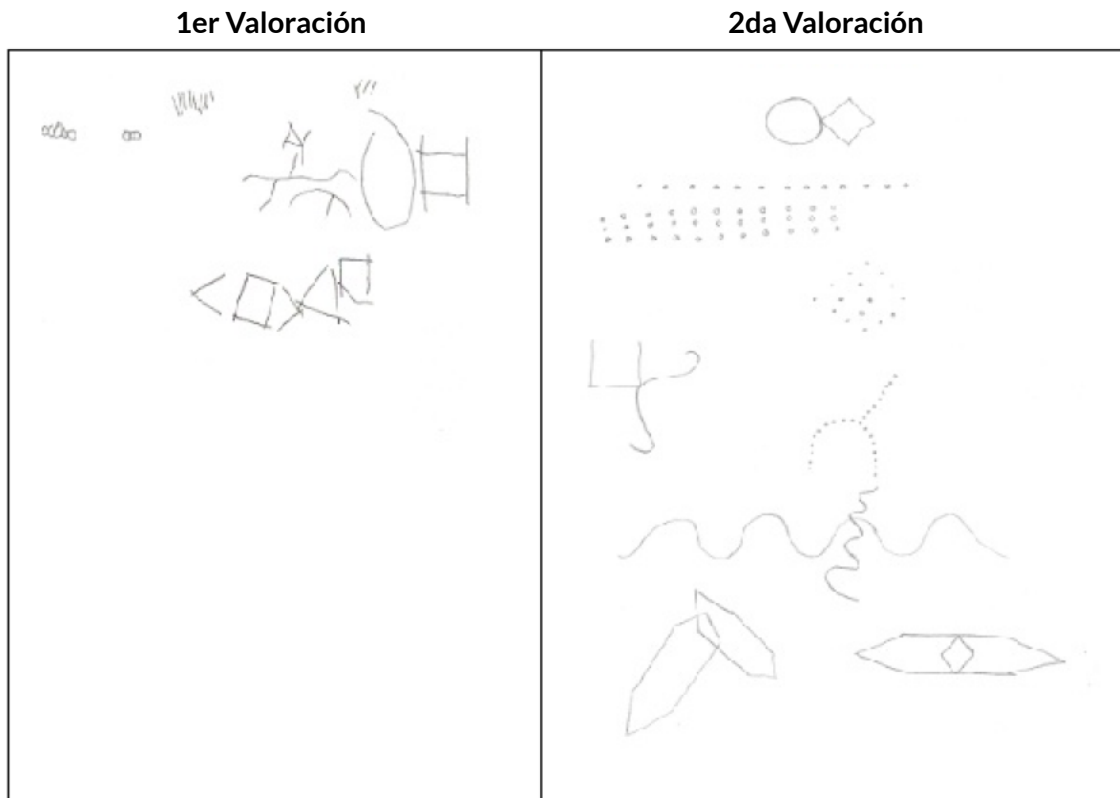


Figura 3. Mejoría de la habilidad visomotora en el caso de YJ.

	1era. valoración	2da. valoración
CI verbal	94	102
CI ejecución	-	66

Tabla 2. Primera y segunda evaluación del CI verbal y de ejecución en el caso RZ.

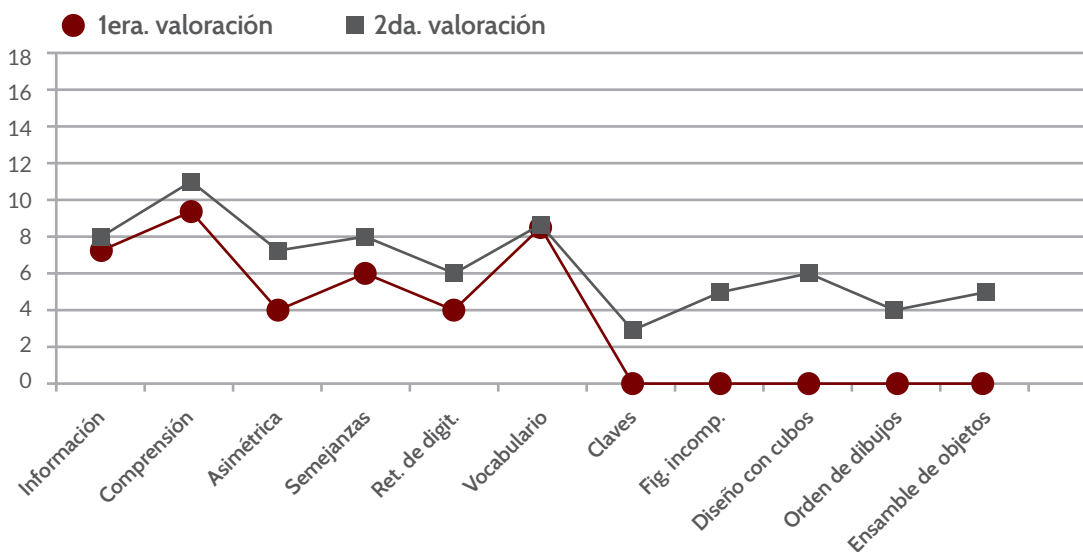


Figura 4. Resultados obtenidos en la primera y segunda evaluación en la escala verbal de la prueba de WAIS por el caso RZ.

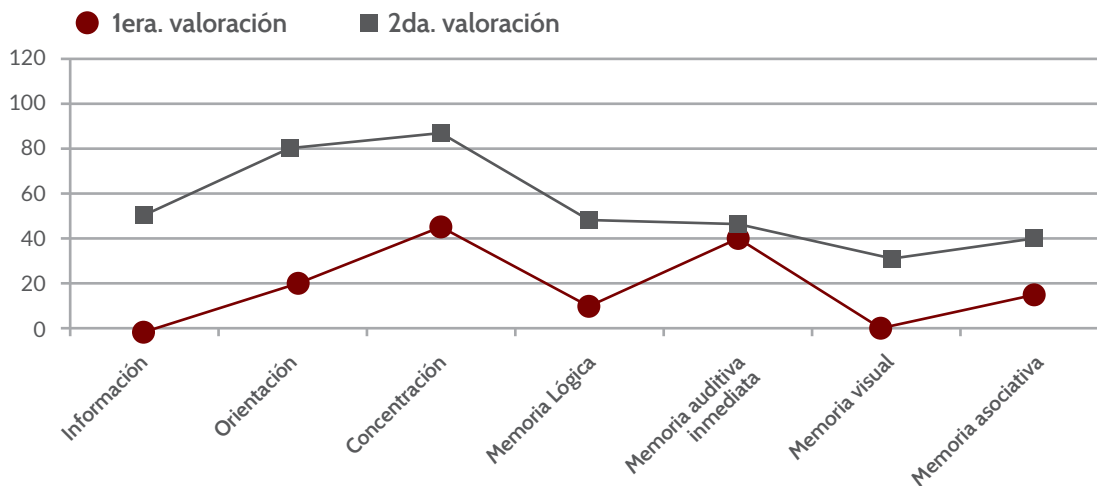


Figura 5. Resultados obtenidos en la primera y segunda valoración en las escala de memoria de Wechsler por el caso RZ.

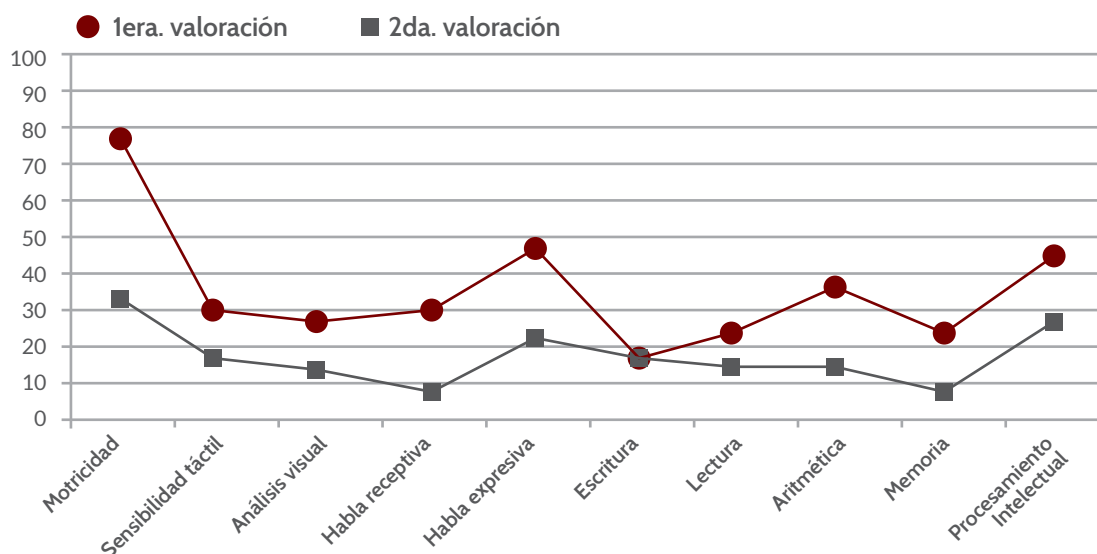


Figura 6. Resultados obtenidos en la primera y segunda valoración en la batería neuropsicológica Luria-Nebraska en el caso RZ.

Discusión

El presente trabajo muestra la rehabilitación de dos pacientes con agnosia visual aperceptiva quienes fueron sometidos a un programa de intervención neuropsicológica, modelo PAINT,⁸ basado en la rehabilitación jerárquica de la percepción visual, el cual se fundamenta en la reorganización jerárquica de la corteza cerebral y las leyes del desarrollo hacia arriba propuestas por Vigotsky.¹³ A la fecha es escasa la literatura que aborda la rehabilitación de la agnosia visual como tal, y la mayoría de los estudios se han centrado en proveer a los pacientes de estrategias compensatorias que les enseñan a sobrellevar su padecimiento.⁵

Se han propuesto estrategias compensatorias utilizando modalidades sensoriales alternativas como el reconocimiento de los objetos a través del tacto o el oído. También se han sugerido estrategias verbales, las cuales consisten en ofrecer o fomentar descripciones habladas de lo que el paciente está tratando de percibir, ayudando a que logre hacer una imagen mental del estímulo.¹⁴ Otro método

compensatorio es el uso de guías alternativas como utilizar características faciales únicas como una cicatriz o bigote, como claves de reconocimiento de personas. El uso de colores, etiquetas o marcas con texturas también son utilizadas para que el paciente pueda reconocer ciertos espacios dentro de la casa, por ejemplo marcar objetos peligrosos.¹⁵ La rehabilitación de la agnosia visual que se aborda desde el modelo PAINT,⁸ plantea la rehabilitación desde la reorganización jerárquica de la corteza cerebral a través de una perspectiva multifactorial, intensiva, sistematizada y jerárquica. El trabajo consiste en la estimulación de áreas primarias, secundarias y terciarias, comenzando desde los centros inferiores del lóbulo cerebral, hasta las funciones de los centros superiores de las áreas terciarias de integración. La percepción supone diferentes áreas de procesamiento jerárquico que funcionan bajo el mecanismo de conectividad funcional, el cual consiste en la actividad coordinada de diferentes grupos de neuronas para lograr una tarea compleja o como en éste caso un proceso perceptual.¹⁶ El principal esfuerzo del tratamiento de los casos presentados en este artículo ha sido aprovechar aquellos grupos de neuronas sanas en

cada una de los niveles de procesamiento jerárquico estimulándolos por medio de ejercicios específicos que propiciaran la formación de nuevas conexiones a nivel cortical. Investigaciones centradas en la reorganización de redes funcionales han encontrado que la plasticidad de áreas que no han sido lesionadas en el cerebro adulto participan en la reorganización de patrones funcionales para perfeccionar, compensar o sustituir la función de aquellas redes dañadas, involucrando e incorporando incluso al otro hemisferio.¹⁷

La mejoría clínica significativa que muestran ambos pacientes sugiere que la intervención terapéutica en agnosia visual no solo se deberá centrar en el

entrenamiento de estrategias compensatorias, sino que se deberá buscar la recuperación de la función disminuida o la rehabilitación total.

La principal limitante que se puede encontrar en nuestra investigación es que el programa de rehabilitación para la agnosia visual aperceptiva sólo ha sido probado en dos pacientes, por lo que futuros estudios al respecto deben considerar la implementación de un diseño experimental que conlleva el uso de una muestra más amplia, lo cual no es tarea sencilla, ya que los casos de agnosia visual son poco frecuentes dentro de la población que presenta trastornos neurológicos.¹⁸

Conclusiones

Los casos de agnosia visual reportados son raros y difieren en localización, etiología y alteraciones en el procesamiento visual. El tratamiento se ha enfocado principalmente en entrenamiento de estrategias compensatorias y raramente en la rehabilitación neuropsicológica, por lo que es necesario unificar criterios desde el punto de vista neurológico y neuropsicológico.

En este estudio de casos, se reorganizó el sistema funcional mediante la aplicación del modelo PAINT de rehabilitación neuropsicológica en adultos con daño cerebral adquirido, reduciendo los síntomas asociados a la agnosia visual; este modelo permitió transferir los efectos terapéuticos a actividades no entrenadas de la vida diaria.

Declaración de conflictos de interés

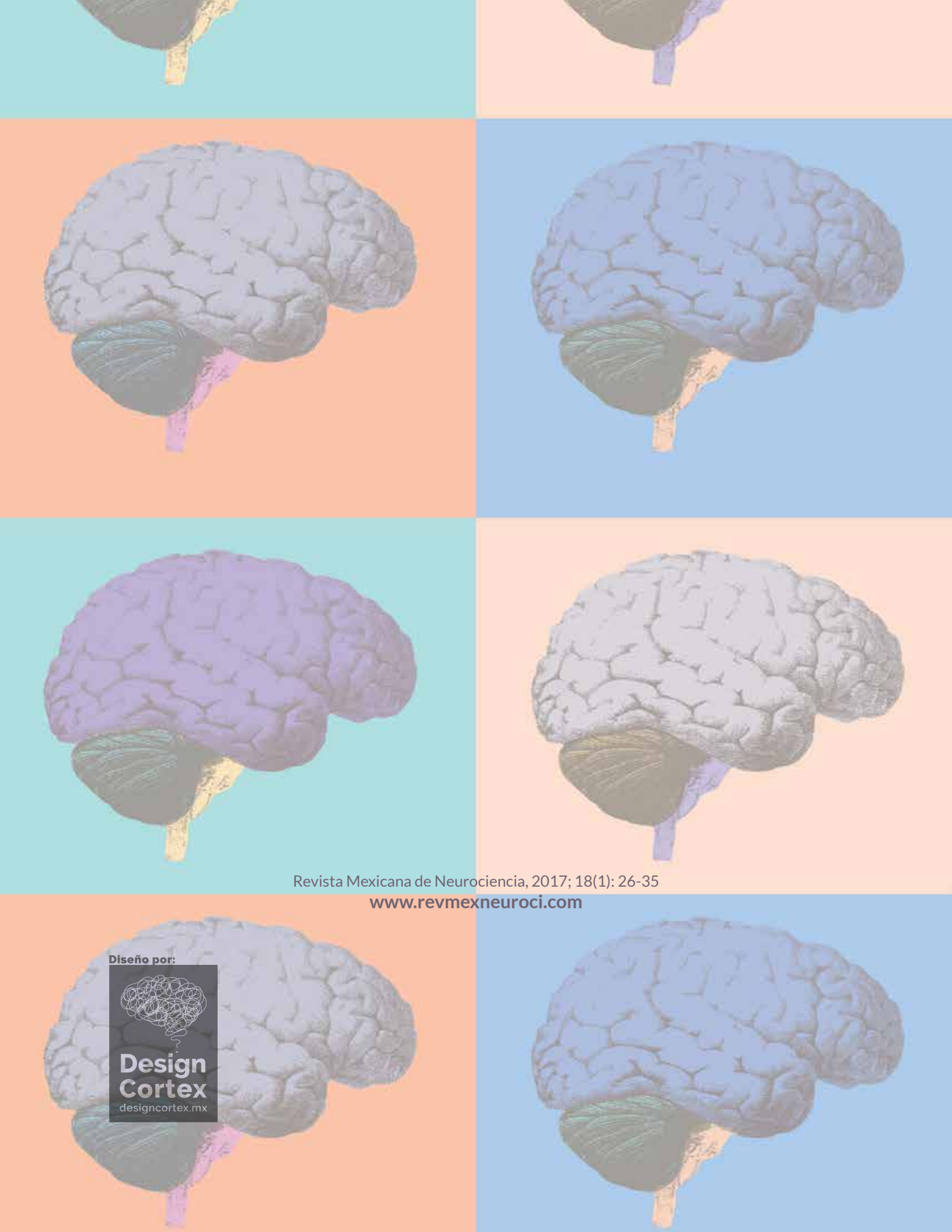
Los autores declaran que en este estudio no existen conflictos de interés relevantes.

Fuentes de financiamiento

No existió una fuente de financiamiento particular para este informe científico

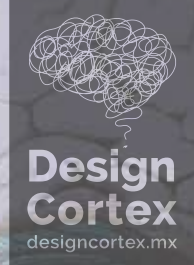Referencias

1. Behrmann M, Marotta J, Gauthier I, Tarr M, McKeef T. Behavioral Changes and its Neural Correlates in Visual Agnosia After Expertise Training. *Journal of Cognitive Neuroscience*, 2005; 17: 554-568.
2. Biran I, Coslett H. Visual Agnosia. *Current Neurology and Neuroscience Reports* 2003; 3: 508-512.
3. Milner A, Perett D, Johnston R, Benson P, Jordan T, Heeley D, Bettucci D. Perception and action in visual form agnosia. *Oxford Journals* 1991; 114: 405-428.
4. De Renzi E. Disorders of visual Recognition. *Seminars in Neurology* 2000; 20: 479- 485.
5. Hooven A, Démonet J, Steevens J. Superior voice recognition in patient with acquired prosopagnosia and object agnosia. *Neuropsychology* 2010; 48: 3725-3732.
6. Sparr S, Jay M, Drislane F, Venna N. A historical case of visual agnosia revisited after 40 years. *Oxford Journals* 1991; 1124: 789-800.
7. Widdig W, Pleger B, Rommel O, Marilyn J, Tegenthoff M. Repetitive Visual stimulation: A neuropsychological approach to the treatment of cortical blindness. *NeuroRehabilitation* 2003; 18: 227-237.
8. Castillo-Ruben A. Modelo PAINT de Rehabilitación Neuropsicologica. 2003.
9. Wechsler D. Escala de inteligencia Wechsler para Adultos (WAIS). México: Paidós; 1980.
10. Wechsler D. Escala de Memoria de Wechsler para Adultos (WMS). España: TEA Ediciones; 1978.
11. Golden CJ, Purisch AD, Hammeke TA. The Luria-Nebraska Neuropsychological Battery: A Manual for Clinical and Experimental Uses. Lincoln, Nebraska: University of Nebraska Press, 1979.
12. Luria AR. El cerebro en acción. Barcelona: Fontanella. 1978.
13. Quintanar L, Solovieva Y. Métodos de rehabilitación en la neuropsicología del adulto. México. Benemérita Universidad Autónoma de Puebla. 2001.
14. Burns MS. Clinical Management of agnosia. *Topics in stroke rehabilitation/ Winater*. 2004.
15. Jani M, Sangui M. Modality specific assessment and management for individuals with visual agnosia: a case report. *Journal of Indian Speech and Hearing Association* 2009; 23: 42-50.
16. Castellanos N, Pau N, Ordóñez V, Demuynck O, Bajo R, Campo P, Bilbao A, Ortiz T, Del Pozo F, Maestú F. Reorganization of functional connectivity as a correlate of cognitive recovery in acquired brain injury. *Brain a Journal of neurology* 2010; 133: 2365-2381.
17. Castellanos N, Bajo R, Cuesta P, Villacorta J, Paúl N, García J, Del Pozo F, Maestú F. Alteration and reorganization of functional networks: a new perspective in brain injury study. *Frontiers in human Neuroscience* 2011; 5: 1-13.
18. Michelli F, Nogués M, Asconapé J, Fernández M, Biller J. Tratado de neurología clínica. Argentina. Editorial médica panamericana. 2003.



Revista Mexicana de Neurociencia, 2017; 18(1): 26-35
www.revmexneuroci.com

Diseño por:



**Design
Cortex**
designcortex.mx