

Infarto cerebral infantil secundario a arteriopatía transitoria. Estudio de un caso

Valenzuela Zapata Gerardo*, Velázquez Quintana Merced**, Herrera Trujillo Mónica***

RESUMEN

Introducción: El estudio de un paciente con síntomas de infarto isquémico cerebral incluye considerar la posibilidad de patología en las arterias cerebrales y, cuando ésta se documenta, evaluar con técnicas de imagen hasta su resolución. **Caso clínico:** Describimos a un adolescente mexicano que presentó cefalea e hipoestesia ocasionadas por un infarto cerebral secundario a arteriopatía transitoria, el cual sirve de ejemplo para revisar el protocolo diagnóstico vigente. **Conclusiones:** En un infarto cerebral secundario a arteriopatía, actualmente está indicado realizar al menos tres estudios angiográficos: uno al inicio de los síntomas y otros dos con un intervalo de al menos 3 meses entre cada uno de ellos. Llama la atención que en la reciente clasificación de las arteriopatías cerebrales, la arteriopatía cerebral transitoria de la infancia se agrupó entre las vasculopatías no inflamatorias, lo que sugiere que dicha clasificación deberá modificarse conforme avance el conocimiento acerca de la fisiopatología y los factores ambientales y genéticos relacionados.

Palabras clave: enfermedad cerebrovascular, arteritis cerebral, infarto cerebral, pediatría, clasificación, diagnóstico.

Cerebral infantile secondary heart attack to arteriopathy transitory. Study of a case

ABSTRACT

Introduction: The study of a patient with ischemic brain arrest involves the possibility of pathology in the brain arteries, and when this is documented, it also involves radiological techniques assessment until it is resolved. **Clinical case:** We described a Mexican teenager who presented headache and hypoesthesia, caused by a secondary brain arrest to a transitional arteriopathy, which serves as an example to revise the current diagnosis protocol. **Conclusions:** In the secondary brain arrest to arteriopathy, it's currently indicated to perform at least three angiogram studies: one at the starting of the symptoms, and two more with intervals of at least three months among every one of them. It raises our attention that the recent classification of brain arteriopathy, the transitional brain arteriopathy of childhood was classified among the non inflammatory vascular pathology, which suggests that specific classification should be modified according to the advancing in the knowledge regarding the physiopathology and related environmental and genetic factors.

Key words: Cerebrovascular disease, cerebral arteritis, cerebral infarction, pediatrics, classification, diagnosis.

INTRODUCCIÓN

El infarto isquémico cerebral tiene poca frecuencia en poblaciones infantiles y de adolescentes. Algunos estudios estiman su incidencia anual en 1.3 por 100,000 menores de edad; predominan en el sexo masculino y son menos frecuentes entre latinos que en niños de raza negra, blanca o asiática.¹

Esta importante causa de mortalidad y morbilidad crónica en niños tiene una presentación que varía de acuerdo con la edad y el sitio de afección. Aunque se han identificado múltiples factores de riesgo, en más de un tercio de los casos nunca se establece la causa, pero sus consecuencias pueden ser igualmente severas, ya que hasta la mitad de los niños afectados desa-

rollarán algún problema neurológico o cognitivo permanente y más de un tercio presentarán al menos un nuevo evento.^{2,3}

Durante mucho tiempo la clasificación de los infartos cerebrales se basó únicamente en hallazgos clínicos, dificultando el desarrollo de estudios orientados a evaluar la seguridad y eficacia de intervenciones agudas y de tratamientos de prevención secundaria.^{4,5} Sin embargo, el desarrollo de las técnicas de imagen ha modificado su abordaje diagnóstico, incrementando además el número de casos confirmados.

Actualmente se considera que después de excluir a las enfermedades cardíacas congénitas, las alteraciones de la pared arterial contribuyen a más de 85% de los infartos cerebrales en niños. El daño arterial puede ser de origen infeccioso, traumático o genético. La reciente clasificación clínico-radiológica de las arteriopatías cerebrales, elaborada en base a un consenso entre neurólogos pediatras de Europa y Norteamérica, resulta de especial relevancia para pacientes pediátricos, ya que los mecanismos patológicos y las manifestaciones clínicas varían con la edad de presentación.⁶

* Neurólogo. IMSS, Hospital General de Zona No. 23, Parral, Chih., México.

** Neuróloga y Maestra en Ciencias. Unidad de Investigación en Salud de Chihuahua.

*** Maestra en Epidemiología. Unidad de Investigación en Salud de Chihuahua.

En este artículo describimos un caso que pone de manifiesto la importancia de la aplicación de los criterios de imagen durante el proceso diagnóstico de pacientes pediátricos que presentan síntomas de un infarto cerebral.

REPORTE DE CASO

Paciente mexicano mestizo, diestro, de 14 años 11 meses de edad, previamente sano. A su ingreso refería cefalea fronto-parietal izquierda, pulsátil, de intensidad leve a moderada, la cual persistió a pesar del tratamiento con analgésico oral. Durante la hospitalización para aplicar analgésico intravenoso, refirió hipoestesia y parestesia de hemicuerpo derecho, pero en menos de 24 horas egresó asintomático. Tres días después regresó al hospital por exacerbación de la cefalea y los trastornos sensoriales. Se realizó tomografía axial de cráneo (TAC), la cual evidenció un infarto extenso en las regiones temporal y occipital izquierda (Figura 1). Posteriormente ingresó a hospital para su estudio.

Durante la anamnesis no surgieron antecedentes clínicos importantes: producto de la segunda gesta, a término, con control prenatal adecuado; nacido por vía vaginal, sin datos de hipoxia o complicaciones neonatales; pesó al nacer 3,000 g. El desarrollo psicomotor fue normal y a su ingreso cursaba el primer año de preparatoria. La madre de 41 años y el padre de 40 años eran sanos, al igual que los tres hermanos. El abuelo materno tenía hipertensión arterial sistémica, probable estenosis mitral y hernia de disco lumbar. El paciente vivía con sus padres y hermanos. Al parecer, no había tenido contacto con personas enfermas y no consumía cigarrillos o

drogas ilícitas. Además, convivía en casa con un perro vacunado y sano.

Al examen físico se observó que era un adolescente bien conformado, con obesidad exógena y facies infantil, sin movimientos anormales visibles. La presión arterial era de 110/80 mmHg; la frecuencia cardiaca regular, de 80/min; la frecuencia respiratoria de 16/min; temperatura 37 °C; peso 75 kg (IMC 31), y talla de 165 cm. La exploración general fue normal.

En la evaluación neurológica se le encontró despier-to y alerta, con funciones cerebrales superiores anormales por la presencia de dislexia (dificultad para comprender algunas palabras escritas), anomia (dificultad para definir el nombre de algunos objetos, el cual sustituía por una breve explicación acerca de su función) y discromía. Su lenguaje era articulado, bien fluido y entendible. Al revisar los nervios craneales se observó hemianopsia homónima derecha. El sistema motor se encontraba normal, mientras que en el lado derecho del cuerpo había hipoestesia para la sensibilidad superficial (tacto fino, dolor superficial, piquete de alfiler y temperatura), para el dolor profundo (hipoalgesia) y la sensibilidad vibratoria. Reflejos, función cerebelosa y marcha fueron normales.

Se realizaron estudios paraclínicos que incluyeron biometría hemática completa, química sanguínea, detección de enfermedades inmunológicas y trastornos de la coagulación (Tabla 1), así como electro con ecocardiograma, todos los cuales resultaron dentro de límites normales.

En la panangiografía cerebral se evidenció amputación en la circulación de la arteria cerebral posterior izquierda, con segmentos de estenosis que alternaban con

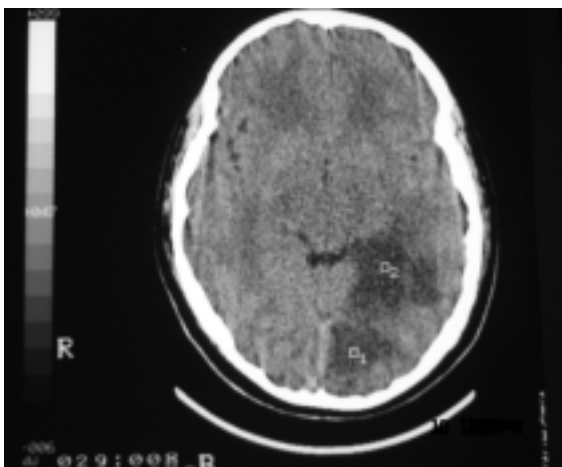


Figura 1. TAC de cráneo de un paciente de 14 años de edad. Se evidencia un infarto extenso en la región temporal-occipital izquierda.

Tabla 1
Estudios de gabinete realizados

1. *Biometría hemática*
2. *Química sanguínea*
3. *Reacciones febriles*
4. *Tiempo de protrombina*
5. *Tiempo parcial de tromboplastina*
6. *Fibrinógeno*
7. *Tiempo de trombina*
8. *Pruebas de coagulación*
9. *Anticuerpos anti DNA doble cadena*
10. *Anticuerpos antinucleares*
11. *Anticuerpos antifosfolípidos IgG e IgM*
12. *Proteína S de la coagulación*
13. *Proteína C de la coagulación*
14. *Homocisteína*
15. *Complemento C3*
16. *Complemento C4*
17. *Complemento hemolítico 50%*
18. *Proteína C Reactiva*
19. *Factor Reumatoide*

microdilataciones en las ramas calcarinas y parieto-occipitales (Figura 2). Estos datos se consideraron sugestivos de vasculitis, por lo que se inició tratamiento con prednisona 50 mg/día VO durante tres meses, protectores de mucosa gástrica, ácido acetil-salicílico 100 mg/día VO y flunarizina 5 mg/cada 12 horas VO.

Durante las visitas de control en consulta externa, se encontró persistencia de la hemianopsia homónima derecha, aunque no se detectaron dificultades para leer, escribir o en el aprendizaje. Además, se documentó síndrome de Cushing, con un aumento de peso superior a 12 kg en el lapso de un año.

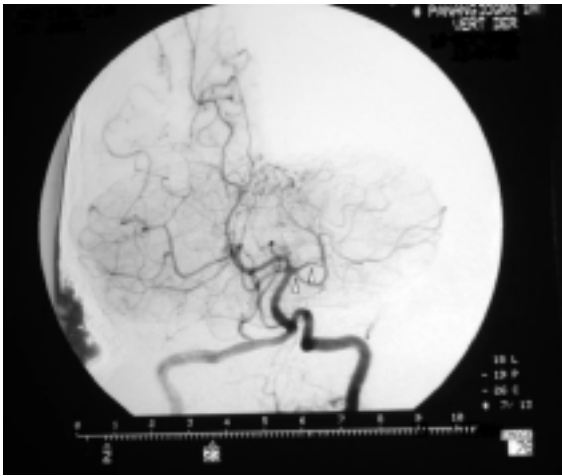

Figura 2. Panangiografía cerebral de un paciente de 14 años de edad. Se observa amputación en la circulación de la arteria cerebral posterior izquierda.

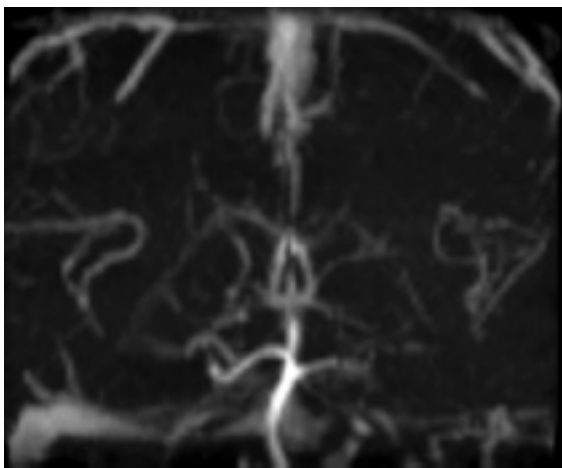


Figura 3. Angio-resonancia magnética de cráneo de un paciente de 14 años de edad, realizada 6 meses después del inicio de los síntomas. Se observa recuperación del flujo a través de la arteria cerebral posterior izquierda.

Seis meses después del inicio de los síntomas, se realizó una angiografía por imagen de resonancia magnética (A-IRM), en la cual se observaron datos del infarto antiguo descrito, pero todos los vasos sanguíneos estaban ya dentro de los límites normales (Figura 3).

DISCUSIÓN

El estudio de un paciente pediátrico con infarto cerebral inicia por establecer en forma clínica y de imagen si el origen es arterial o venoso. El abordaje de los infartos arteriales incluye una evaluación cardiológica y la inmediata revisión de las arterias cervicales y cerebrales, los cuales se complementan con pruebas de la coagulación, perfil inmunológico y, en algunos casos, pruebas de virología.^{7,8}

La IRM es el método de imagen ideal para confirmar la presencia de un infarto cerebral, aunque la TAC sigue siendo un estudio útil cuando no se dispone de IRM. Para la revisión arterial, la panangiografía cerebral tiene mayor utilidad como estudio inicial, mientras que la A-IRM es adecuada para hacer el seguimiento. Todos los pacientes deben someterse a una segunda angiografía entre 3 y 6 meses después de la primera y al tercer estudio de 6 a 12 meses después del inicial.⁶

En el presente caso, el seguimiento mediante métodos de imagen permitió evidenciar una patología arterial que cedió totalmente al tratamiento con esteroides. Dado que se reunieron los criterios radiológicos necesarios y que todos los estudios complementarios fueron normales, concluimos el diagnóstico de arteriopatía cerebral transitoria de la infancia (ACTI).⁹ Los criterios radiológicos de ACTI son:

1. Que la imagen tomada durante los tres meses posteriores al inicio del evento muestre oclusión o estenosis segmentaria o focal unilateral que involucre la parte distal de la arteria carótida interna y los segmentos iniciales y ramas de las arterias cerebral anterior, media o posterior (segmentos A1, M1 o P1).
2. Evidencia de que las lesiones arteriales no progresan a los 6 meses después del inicio de los síntomas.

Llama la atención que en la reciente clasificación de las arteriopatías cerebrales, la ACTI se agrupó entre las vasculopatías no inflamatorias, contradiciendo la creencia generalizada de que el mecanismo fisiopatológico subyacente más posible sea una vasculitis aguda de vasos grandes y medianos inducida por infecciones, principalmente de origen viral y/o inflamación.^{10,11} A esto se debe que la ACTI sea conocida también como "angiopatía post-varicelosa" cuando existe el antecedente de infección por varicela durante los 12 meses previos al inicio de los síntomas.^{12,13} Otros agentes que se han relacionado con esta patología

son parvovirus B19,¹⁴⁻¹⁶ citomegalovirus, *Mycoplasma pneumoniae*, *Borrelia burgdorferi*, algunos enterovirus¹⁷ y *Helicobacter pylori*.

Lo anterior sugiere que la clasificación de las arteriopatías cerebrales infantiles deberá modificarse conforme avance el conocimiento acerca de la fisiopatología y los factores genéticos y ambientales relacionados.

AGRADECIMIENTOS

Los autores desean agradecer a los doctores John K. Lynch del National Institute of Neurological Disorders and Stroke, Bethesda, Maryland, USA, por su asesoría para el estudio del caso clínico; Silvia Rivero Gómez, Radióloga del Hospital Central Universitario del Estado de Chihuahua y Fabricio Martínez Lozano, Radiólogo del Hospital Christus Muguerza del Parque de Chihuahua, México, por su apoyo para el análisis de los estudios de imagen; Álvaro Javier Hidrovo Velandia, DCS, Facultad de Enfermería y Nutriología, Universidad Autónoma de Chihuahua, México, por su apoyo para la redacción del manuscrito.

CONFLICTOS DE INTERÉS

La presente Nota Clínica se desarrolló con fondos propios de los autores, por lo que todos ellos declaran no haber recibido financiamiento para este propósito y no tener ningún conflicto de interés en el mismo.

REFERENCIAS

- Fullerton HJ, Wu YW, Zhao S, Johnston SC. Risk of stroke in children: ethnic and gender disparities. *Neurology* 2003; 61: 189-94.
- Lynch JK. Cerebrovascular disorders in children. *Curr Neurol Neurosci Rep* 2004; 4: 129-38.
- Lynch JK, Hirtz DG, DeVeber G, Nelson KB. Report of the National Institute of Neurological disorders and Stroke Workshop on perinatal and childhood stroke. *Pediatrics* 2002; 109: 116-23.
- Sofronas M, Ichord RN, Fullerton HJ, Lynch JK, Massicotte MP, Willan AR, et al. Pediatric stroke initiatives and preliminary studies: What is known and what is needed? *Pediatr Neurol* 2006; 34: 439-45.
- Golomb MR, Garg BP, Saha C, Williams LS. Accuracy and yield of ICD-9 codes for identifying children with ischemic stroke. *Neurology* 2006; 67: 2053-5.
- Sébire G, Fullerton H, Riou E, deVeber G. Toward the definition of cerebral arteriopathies of childhood. *Curr Opin Pediatr* 2004; 16: 617-22.
- Ganesan V, Prengler M, McShane MA, Wade AM, Kirkham FJ. Investigation of risk factors in children with arterial ischemic stroke. *Ann Neurol* 2003; 53: 167-73.
- Matta AP, Galvao KR, Oliveira BS. Cerebrovascular disorders in childhood: etiology, clinical presentation, and neuroimaging findings in a case series study. *Arq Neuropsiquiatr* 2006; 64: 181-5.
- Chabrier S, Rodesch G, Lasjaunias P, Tardieu M, Landrieu P, Sebire G. Transient cerebral arteriopathy: a disorder recognized by serial angiograms in children with strokes. *J Child Neurol* 1998; 13: 27-32.
- Preusch MR, Grau AJ, Buggle F, Lichy C, Bartel J, Black C, et al. Association between cerebral ischemia and cytotoxin-associated Gene-A-Bearing strains of helicobacter pylori. *Stroke* 2004; 35: 1800-4.
- Berger TM, Cadull JH, Gebber JO. Fatal varicella zoster virus antigen positive giant cell arteritis of the central nervous system. *Pediatr Infect Dis J* 2000; 19: 653-6.
- Askalan R, Laughlin S, Mayank S, Chan A, MacGregor D, Andrew M, et al. Chickenpox and stroke in childhood: a study of frequency and causation. *Stroke* 2001; 32: 1257-62.
- Singhal AB, Singhal BS, Ursekar MA, Koroshetz WJ. Serial MR angiography and contrast-enhanced MRI in chickenpox-associated stroke. *Neurology* 2001; 56: 815-7.
- Craze JL, Salisbury AJ, Pike MJ. Prenatal stroke associated with maternal parvovirus infection. *Dev Med Child Neurol* 1996; 38: 84-5.
- Mandrioli J, Portolani M, Cortelli P, Sola P. Middle cerebral artery thrombosis in course of parvovirus B19 infection in a young adult: a new risk factor for stroke. *J Neurovirol* 2004; 10: 71-4.
- Guidi B, Bergonzini P, Crisi G, Frigieri G, Portolani M. Case of stroke in a 7-year-old male after parvovirus B19 infection. *Pediatr Neurol* 2003; 28: 69-71.
- Ribai P, Liesnard C, Rodesch G, et al. Transient cerebral arteriopathy in infancy associated with enteroviral infection. *Eur J Paediatr Neurol* 2003; 7: 73-5.



Correspondencia: Dr. Gerardo Valenzuela Zapata
Zaragoza 105, Col. Centro
C.P. 33800, Parral, Chih., México.
Correo electrónico: gvalenzu@prodigy.net.mx