

Encefalopatía epiléptica neonatal, estudio clínico, neurofisiológico y anatomopatológico

Andrade Machado René,¹ García Espinosa Arlety,¹
De la Cruz Turrueles Alexander,¹ Arteché Prio Marianela,¹ Machado Rojas Arlán¹

RESUMEN

Introducción: La encefalopatía epiléptica neonatal (EEN) agrupa dos cuadros clínicos epilépticos neonatales de carácter grave. Quisiéramos aportar datos del estudio clínico-patológico de tres pacientes que presentaron este síndrome epiléptico. **Conclusión:** En dos pacientes encontramos un error congénito del metabolismo, déficit de ornitina transcarbamilasa y una aciduria metilmalónica y en el otro se planteó un síndrome de Otahara en el que demostramos a una causa estructural.

Palabras clave: síndrome de Aicardi, síndrome de Otahara, encefalopatía epiléptica neonatal, aciduria metilmalónica, ornitina transcarbamilasa.

Rev Mex Neuroci 2006; 7(5): 405-408

Neonatal epileptic encephalopathy, clinical, neurophysiological, and anatomopathological study

ABSTRACT

Introduction: The neonatal epileptic encephalopathy includes two severe types of epileptic syndromes. We report a clinical and pathological study of three patients who had suffered from this epileptic syndrome since the neonatal stage.

Conclusion: Two of them had inheritable metabolic disorders: one who had an ornithin-transcarbamilase deficit and the other one had methyl-malonic aciduria. The third patient showed a cerebral structural abnormality rendering to Otahara's syndrome.

Key words: Aicardi's syndrome, Otahara's syndrome, neonatal epileptic encephalopathy, methyl-malonic aciduria, ornithin transcarbamilase deficit.

Rev Mex Neuroci 2006; 7(5): 405-408

INTRODUCCIÓN

La encefalopatía epiléptica neonatal (EEN) agrupa dos cuadros clínicos epilépticos neonatales graves.^{1,2} Las crisis comienzan en los primeros días de la vida en forma de mioclonías y crisis parciales y/o espasmos tónicos asociados a un patrón electroencefalográfico de paroxismo-supresión.^{2,3} Presentamos el estudio clínico-patológico de tres pacientes con EEN.

CASOS CLÍNICOS

Caso 1

Paciente masculino, blanco, con antecedentes prenatales sin interés. La figura 1 muestra el árbol genealógico [familia 1]. La madre hacía episodios de somnolencia, cuando ingería grandes proporcio-

nes de carne. La ablactación se inició a los 12 días de nacido. Presentaba crisis manifestadas por sacudidas clónicas del hemicuerpo izquierdo. Durante el ingreso en sala de neuropediatría comienza con somnolencia, rechazo al alimento, distensión abdominal y crisis convulsivas multifocales del tipo mioclónicas, clónicas y clónicas parciales del hemicuerpo izquierdo que se generalizaban, subintrantes, no relacionadas con el ciclo sueño-vigilia que motivaron ingreso en la unidad de cuidados intensivos (UCI) en varias oportunidades. Los estudios imagenológicos no revelaron alteraciones, el electroencefalograma (EEG) mostró actividad epiléptica a forma de punta-ondas multifocales. La hemoquímica completa y las pruebas metabólicas en orina fueron normales. Un EEG evolutivo a los 15 días mostró actividad paroxística en forma de punta-ondas en trenes de 12 segundos de duración, seguidos por una supresión del trazado de más de seis segundos, este patrón era alternante. A los seis meses el paciente mostraba severo retardo del desarrollo psicomotor, microcefalia y hepatomegalia de 3 cm. La orina y el sudor no mostraron olor característico. Se obtuvo un EEG que se muestra en la figura 2 [EEG 2]. Las muestras de sangre y orina para

1. Instituto Nacional de Neurología y Neurocirugía.

Correspondencia:

Dr. René Andrade Machado

Dirección particular: calle San Isidro s/n CMF-9 entre Arencibia y Esperanza, Managua, Arroyo Naranjo. Ciudad de la Habana.

Correo electrónico: ylopez@finlay.edu.cu

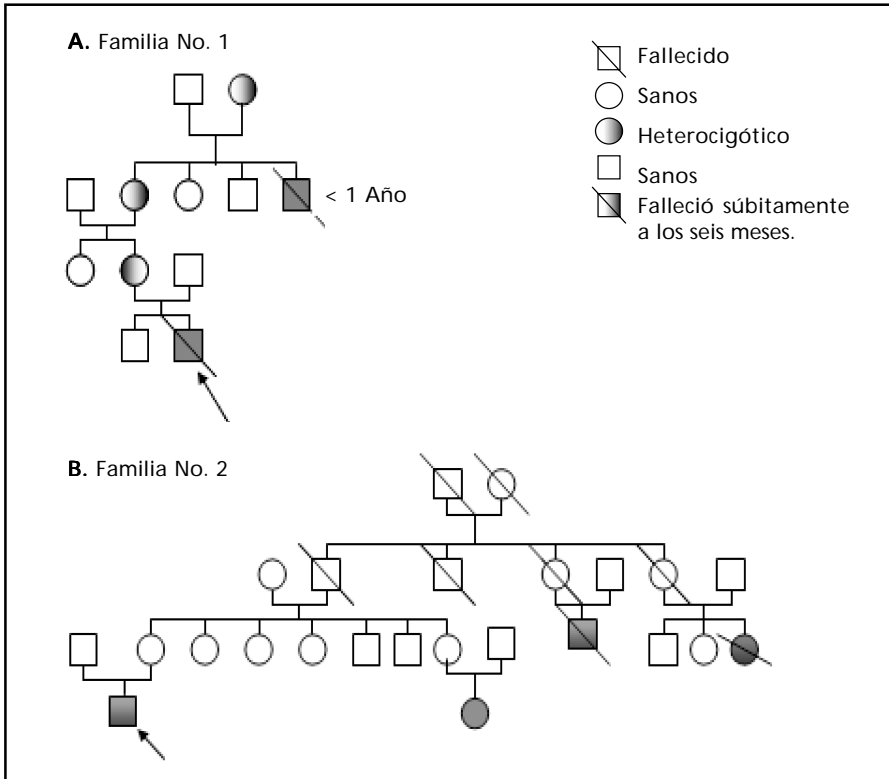


Figura 1. Genealogías de dos de las familias estudiadas. **A.** Familia 1: observe un patrón de herencia compatible con una herencia recesiva ligada al sexo. **B.** Familia 2: se observa un patrón de herencia autosómico recesivo.

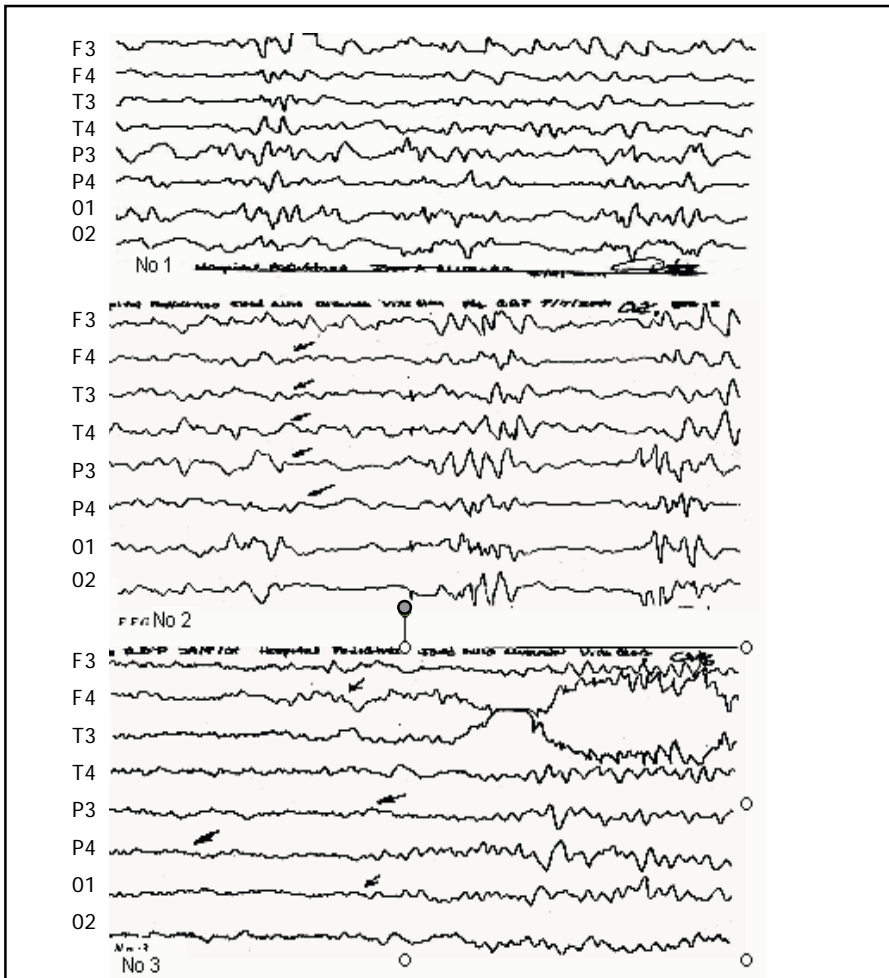


Figura 2. Electroencefalogramas realizados a los pacientes. **EEG 1:** Caso 2, paciente con síndrome de Otahara. EEG obtenido durante la vigilia. Observe la actividad epileptiforme multifocal, de gran amplitud, asimétrica.

EEG 2: Caso 1, paciente con déficit de ornitina transcarbamilasa. EEG obtenido durante el estado de vigilia. Observe la gran supresión de la actividad paroxística en el trazado con duración de 10 segundos que aparece de forma alternante con actividad de paroxismo-supresión.

EEG 3: Caso 3, paciente con aciduria metilmalónica. EEG de sueño espontáneo. Observe el gran aplanamiento del trazado (supresión) con duración de 11 segundos.

estudios bioquímicos, mostraron elevación del ácido orótico, disminución de la citrulina e hiperamonemia (1256 mmol/L). Fallece un mes más tarde, en el curso de una sepsis severa. El estudio necrópsico evidencia edema cerebral, existía una comunicación interventricular ligera y malrotación intestinal.

Caso 2

Paciente femenina, blanca, que consulta por convulsiones a los 45 días de nacido. No existían antecedentes familiares y prenatales de interés. Las crisis convulsivas eran clónicas que afectaban indistintamente el hemicuerpo izquierdo o derecho, mioclonías erráticas, bilaterales poco frecuentes y espasmos tónicos súbitos en salvas de muy breve duración, unilaterales o bilaterales, que aparecían en salvas, relacionados con el ciclo de sueño y vigilia, más frecuentes al despertar. La orina y el sudor tenían olor normal. El ultrasonido transfontanelar evidenció agenesia de vermis y cuerpo caloso. Las pruebas metabólicas en orina se informaron negativas. El Ion GAP calculado fue de 14. Se realizó un EEG (figura # 2 [EEG 1]). Decidimos disminuir la ingesta proteica, e iniciar tratamiento esteroideo, disminuyendo el número de crisis. A los 5 meses existía gran deterioro del desarrollo psicomotor. Un mes más tarde fallece súbitamente por hiponatremia marcada. En la necropsia se evidenció agenesia de cuerpo caloso y vermis cerebeloso con hipoplasia cerebelosa.

Caso 3

Lactante masculino, mestizo sin antecedentes prenatales sin interés. La genealogía aparece en la figura 1 [familia 2]. La ablactación se inició a los 18 días de nacido. Ingresa al mes de nacido por mioclonías periorales y faciales. Indicamos EEG donde se apreció actividad paroxística con paroxismos a forma de punta-ondas, en salvas de tres segundos de duración, seguidos de supresión del trazado con duración de siete segundos, repitiendo este patrón de forma continua en todo el trazado. Los estudios imagenológicos fueron normales. A los 15 días las crisis empeoraron apareciendo movimientos clónicos multifocales asociados a mioclonías frecuentes, no se presentaron espasmos tónicos. A los tres meses la paciente mostraba retardo del desarrollo psicomotor severo. La orina no mostró alteraciones en el olor. La hemoquímica completa y las pruebas metabólicas en orina fueron normales. Se realizó un EEG evolutivo (Figura 2 [EEG 3]). Instauramos dieta con restricción de proteína en espera de los resultados bioquímicos que informaron una aciduria metilmalónica. La paciente fallece por sepsis severa un mes más tarde.

DISCUSIÓN

En nuestros pacientes cumplían con los criterios de EEN.¹⁻³ En el paciente 1 la hiperamonemia marcada (amoniaco 1,256/mmol/l), con disminución de los niveles de citrulina e incremento de los niveles plasmáticos de ácido orótico, son compatibles con el planteamiento de un déficit de ornitina transcarbamilasa. Los síntomas referidos por la madre y la genealogía son compatibles con una enfermedad recesiva ligada al sexo.

En el paciente 2 la mejoría del cuadro clínico con restricción de proteínas, en ausencia de otras causas que expliquen los hallazgos encontrados sugiere el planteamiento de un ECM. La agenesia del cuerpo caloso y de vermis que presentaba junto a la hipoplasia de cerebelo, todas documentadas en la necropsia, permitieron plantearnos la posibilidad de una displasia cortical. Se ha visto asociación entre la hipoplasia o agenesia de cuerpo caloso con ECM.¹⁻⁶ El paciente 3 era portador de una aciduria metilmalónica.

Los siguientes criterios diferencian a nuestros pacientes en dos entidades:

1. La encefalopatía mioclónica precoz (pacientes 1-3) (EMP).
2. El síndrome de Otahara (paciente 2).

Antecedentes familiares de fallecidos súbitamente en el primer año de vida (Figura 1):

- El debut neonatal (pacientes 1 y 3).
- Ausencias de espasmos tónicos (pacientes 1 y 3).
- Evolución posterior sin hipsarritmia típica ni síndrome de West (pacientes 1 y 3).
- Ausencia de lesión estructural (según TAC y necropsia. Pacientes 1 y 3).
- La duración de las fases de supresión mayor de tres segundos (Figura 2 [EEG 2, paciente 1 y EEG 3, paciente 3]).
- Mejoría de las crisis con esteroides (paciente 2).

El patrón de salvas-supresión en el EEG estuvo presente en todos nuestros pacientes, aunque la evolución posterior a una hipsarritmia sólo estuvo presente en la paciente 2. La figura 2 muestra el EEG evolutivo donde se observa el paso de un patrón S-S al de una hipsarritmia, véase la aparición progresiva de paroxismos multifocales. La causa de muerte en esta paciente no se relacionó directamente con el síndrome epiléptico como en los otros dos pacientes, en éstos la evolución de la actividad electrográfica fue hacia el aplanamiento del trazado, figura 2 [EEG 3 y EEG 2]. El incremento de la

duración de los episodios de supresión se ha relacionado con el advenimiento de la muerte,⁷ mientras que los paroxismos aumentan de frecuencia cuando la evolución es hacia una encefalopatía grave.^{1,2}

Compartimos con varios autores el criterio de que el síndrome de Otahara es secundario a lesiones estructurales (por ejemplo displasia cortical, paciente 2) y la EMP a ECM (pacientes 1 y 3), así como que una posibilidad evolutiva del primero es hacia un síndrome de West. (1-3). Ambos síndromes pueden delimitarse adecuadamente, lo cual implica conductas diagnósticas y terapéuticas diferentes.

REFERENCIAS

1. Otahara S. Clinico-electrical delineation of epileptic encephalopathies in childhood. *Asian Med J* 1978; 21: 499-509.

2. Aicardi J, Goutieres F. Encephalopathie myoclonique neonatale. *Rev EEG Neurophysiol* 1978; 8: 99-101.
3. Ohtahara S, Ohtsuka Y, Yamatoqui Y, Oka E. The early infantile epileptic encephalopathy with suppression-burst: developmental aspects. *Brain Dev* 1987; 9: 371-6.
4. Garcia-Silva MT. Errores congénitos del metabolismo con repercusión sobre el Sistema Nervioso del Recién Nacido. *Cuándo y cómo investigarlos. Rev Neurol* 2000; 31(7): 604-16.
5. Barkovich AJ. Anomalies of the corpus callosum and cortical malformations. En: Peter G. Barth (Eds.). *Disorders of neuronal migration*. England: Ed. Mac Keith Press; 2003, p. 83-103.
6. Campistol J. Síndromes epilépticos del primer año de vida y errores congénitos del metabolismo. *Rev Neurol* 2000; 30(Suppl. I): 560-74.



Cursos y Congresos

4o. Congreso Nacional de Neuropsicología

Cuernavaca, Morelos

15 al 18 de noviembre de 2006.

Informes: Tels.: (777) 329 7049, 322 4590 y 3224591.

Av. Universidad 1001,

Col. Chamilpa, Cuernavaca, Morelos.

Dirección página web: www.amnp.org.mx.

Correo electrónico: congreso@amnp.org.mx