

Esporotricosis micetomatoide con invasión a médula espinal

Gutiérrez Morales José Luis,* Domínguez Moreno Rogelio,** Morales Esponda Mario,**
Rossiere Echazarreta Natalia Lorena,** Reyes Bonifant Gerardo,*** Santos Ramírez Alejandro****

* Neurólogo, Jefe del Servicio de Neurología, Hospital Regional de Coatzacoalcos Dr. Valentín Gómez Farías. **Estudiante de Medicina, Universidad Veracruzana Campus Minatitlán. *** Médico Pasante de Servicio Social, Universidad Veracruzana Campus Minatitlán. **** Médico General, Hospital Regional de Coatzacoalcos Dr. Valentín Gómez Farías.

INTRODUCCIÓN

La esporotricosis subcutánea o profunda es producida por el hongo dimórfico *Sporothrix schenckii* de curso subagudo o crónico; afecta piel y linfáticos en forma de lesiones gomosas. Entre las formas clínicas raras de esporotricosis figuran la micetomatoide o tumoral caracterizada por la presencia de varias lesiones inflamatorias granulomatosas fistulizadas sobre una región determinada del tegumento. A continuación se presenta un caso de esporotricosis micetomatoide crónica con invasión medular, compromiso neurológico y derrame pleural bilateral debido a su baja frecuencia y gravedad de las lesiones.¹

CASO CLÍNICO

Paciente masculino de 39 años valorado en urgencias en febrero del 2009 por padecer sintomatología sensitiva caracterizada por parestesias en miembros pélvicos de varios años de evolución; cinco días previos a su ingreso presenta paraplejía, disfunción de esfínteres y disnea. Tiene el antecedente de haber padecido micosis profunda detectada hace 13 años para la cual se le indicó tratamiento el cual abandonó.

Residente de Barrosa, Municipio de Hueyapan de Ocampo Ver., oficio agricultor, soltero, comenta que en ocasiones dormía en el piso, caminaba descalzo y cargaba leña sin camisa. Se niegan enfermedades crónicas o algún otro antecedente de importancia.

RESUMEN

Introducción: La esporotricosis subcutánea o profunda es producida por el hongo dimórfico *Sporothrix schenckii* de curso subagudo o crónico; afecta piel y linfáticos en forma de lesiones gomosas. Entre las formas clínicas raras de esta micosis se encuentra la esporotricosis tumoral o micetomatoide. A continuación se presenta un caso de esporotricosis micetomatoide crónica con invasión medular, compromiso neurológico y derrame pleural bilateral. **Caso clínico:** Masculino de 39 años, agricultor con antecedente de micosis profunda por *Sporothrix schenckii* en región cervical no resuelta y sintomatología sensitiva crónica en miembros pélvico. Ingresa por un síndrome medular transverso de cinco días de evolución. Los exámenes de laboratorio muestran leucocitosis, anemia y VIH negativo. Citológico, citoquímico y cultivo de líquido cefalorraquídeo normales. Biopsia con cambios inflamatorios y resonancia magnética con invasión medular e infiltración ósea. **Discusión:** La esporotricosis es la micosis profunda más frecuente; sin embargo, la forma micetomatoide es rara, la cual se presenta en menos de 4% de los casos, ésta se caracteriza por la presencia de varias lesiones inflamatorias granulomatosas fistulizadas que pueden simular un micetoma principalmente en extremidades inferiores,

Spinal cord invasion by a mycetomatous sporotrichosis

ABSTRACT

Introduction: Subcutaneous or profound sporotrichosis is caused by the dimorphic fungus *Sporothrix schenckii*. It has a subacute or chronic course and involves skin and lymphatic system with rubbery lesions. A rare clinical variety is the mycetomatous or tumoral sporotrichosis. We present a case of chronic mycetomatous sporotrichosis with spinal invasion, neurological involvement and bilateral pleural effusion. **Clinical case:** A 39-year-old farmer with history of non-healed cervical profound mycosis caused by *sporothrix schenckii* had chronic sensitive symptoms in pelvic limbs and developed a spinal cord transverse syndrome of five days duration. Laboratory tests showed leukocytosis, anemia and a negative HIV test. Cerebrospinal fluid (CSF) cytological and chemical aspects were normal and the CSF culture was negative. The biopsy showed inflammatory changes and the MRI spinal invasion and bone infiltration. **Discussion:** Sporotrichosis is the most common profound mycosis, but the mycetomatous variety is rare, occurring in less than 4% of sporotrichosis cases. It is characterized by the presence of several inflammatory

lo cual contrasta con este paciente que presentó las lesiones en la región dorsal. Se han descrito pocos casos de micosis profundas asociadas a invasión medular.

Palabras clave: Esporotricosis, itraconazol, médula espinal, micetomatoide, paraplejía.

granulomatous fistulized lesions that can simulate a mycetoma principally involving the lower limbs, a feature that contrasts with our patient because his lesions were in the dorsal region. There have been few cases of profound mycosis associated to spinal invasion described on the literature.

Key words: Itraconazol, mycetomatous, paraplegia, spinal cord, sporotrichosis.

Inicia con debilidad motora en pierna derecha afectando posteriormente la pierna izquierda desarrollando paraplejía, encopresis, incontinencia urinaria y fiebre. A la exploración física no hay alteraciones de las funciones mentales superiores ni de función neurocraneal, fondo de ojo normal, fuerza 5/5 en miembros superiores y 0/5 en inferiores, reflejos osteotendinosos + en miembros superiores, paraplejía con reflejos osteotendinosos ++ en miembros inferiores, nivel sensitivo en T6-T7 bilateral afectando sensibilidad superficial y profunda integrándose síndrome medular transverso. Babinsky bilateral. Funciones cerebelosas normales y signos meníngeos negativos. Tensión arterial 125/86 mmHg, frecuencia cardíaca 94 x min, frecuencia respiratoria 19 x min temperatura 38.2 °C. Se escuchan estertores crepitantes subescapulares bilaterales, sin signos de condensación a la percusión, ruidos cardíacos rítmicos, no hay soplos en cuello, abdomen blando ligeramente distendido, peristalsis presente, tiene sonda Foley. Se observan lesiones en la región dorsal alta, con múltiples úlceras con secreción serosanguinolenta, filante que es fácil de obtener a la presión (Figura 1). Los exámenes de laboratorio muestran leucocitos 15,005 X mm³, hemoglobina 9 g/dL, glucemia 118 mg/dL, VIH negativo. Estudio de líquido cefalorraquídeo: 57 mg de glucorraquia, 29 mg de proteína, LDH 50 unidades, leucocitos 0, cultivo de bacterias negativo, tinción de Gram no se observan cocos ni bacilos, tinción con tinta china negativa, tinción de BAAR negativa. Biopsia de lesión sólo reporta cambios inflamatorios, no se encontraron granos. Se realizó cultivo de la lesión aislando *Sporothrix Schenckii*. Se realiza resonancia magnética que muestra invasión de tejido blando, infiltración medular y derrame pleural (Figuras 2 y 3). Con los datos anteriores se diagnosticó esporotricosis micetomatoide. Fue manejado en hospitalización con antimicóticos, yoduro de potasio, metilprednisolona, gabapentina y medidas generales; sin embargo, no recuperó función autónoma, motora o sensitiva. Se agregaron antibióticos de

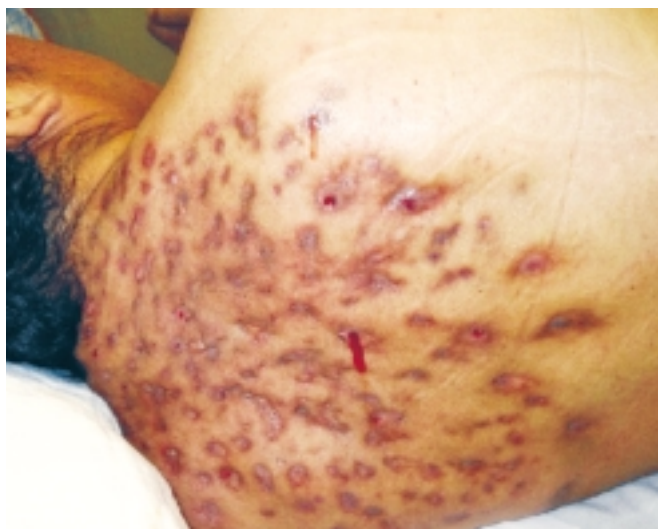

Figura 1. Lesiones por *Sporothrix schenckii* en tejido blando a nivel cervicodorsal con presencia de secreciones sanguinolentas.

amplio espectro por haber infección bacteriana agregada por un cultivo *Staphylococcus coagulasa* negativo en la secreción de las heridas. Fue egresado por alta voluntaria ante la no mejoría del cuadro.

DISCUSIÓN

La esporotricosis es la micosis profunda más frecuente y menos grave, se caracteriza por una evolución subaguda y crónica de lesiones nodulares, verrugosas o ulcerativas. Es consecuencia de la inoculación traumática del hongo dimórfico *Sporothrix Schenckii* o por inhalación de esporas.² Fue descrita por Benjamin Schenck en 1898 cuando fue estudiante en el Hospital Johns Hopkins, en 1900 Hektoen y Perkins clasifican al agente etiológico como *Sporothrix schenckii*, aislándolo de una muestra aspirada de una lesión en un paciente.³ El hongo se encuentra ampliamente distribuido en la naturaleza y puede ser encontrado en suelos en conjunto

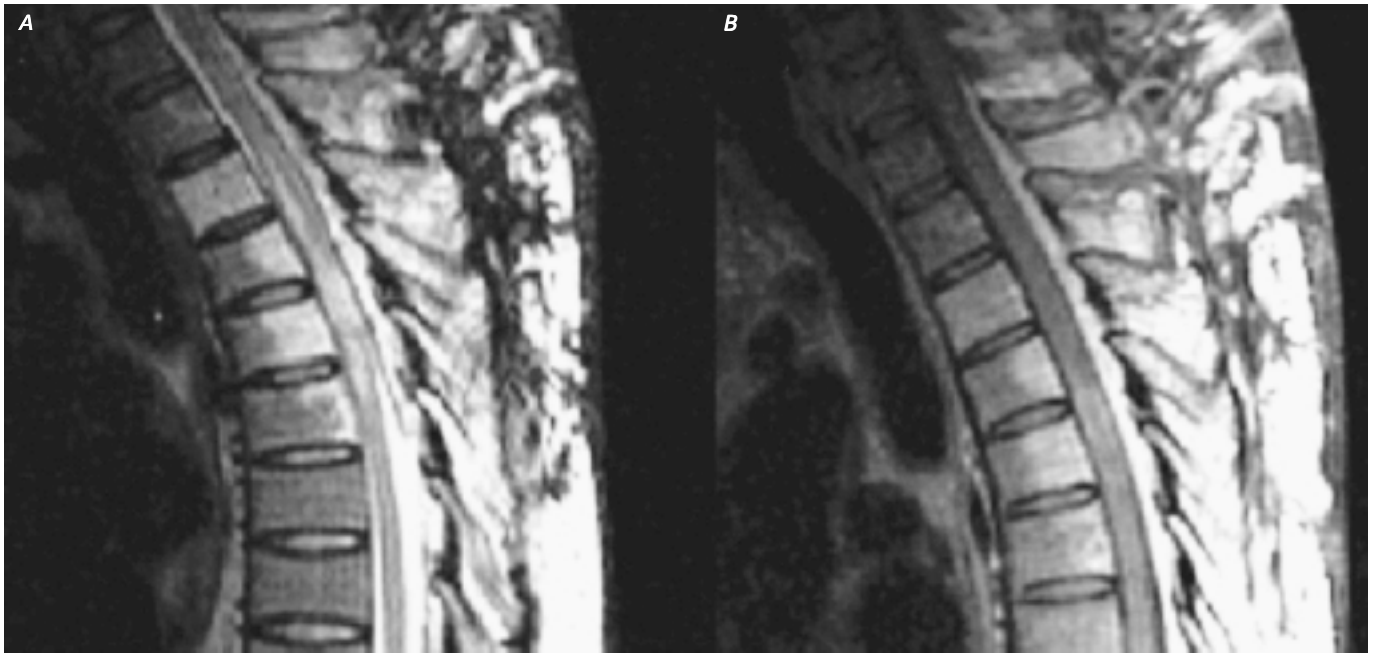


Figura 2. Resonancia magnética. **A.** Secuencia T2 con lesiones hiperintensas óseas y de médula espinal a nivel D5-D7. **B.** Secuencia T1 contrastada con gadolinio que muestra realce de las lesiones óseas y de la médula espinal, así como de las lesiones de tejido blando.

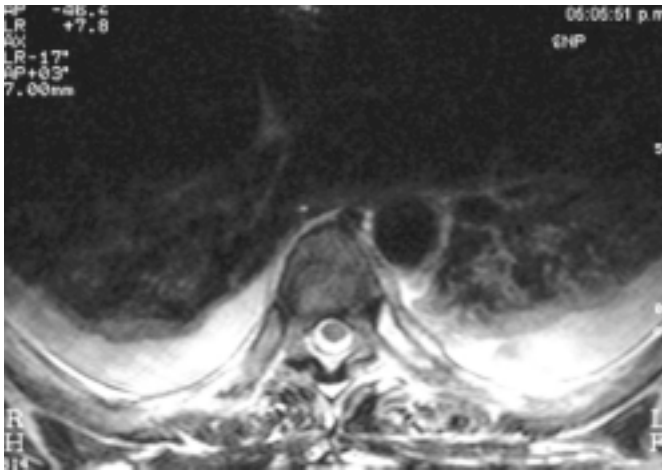


Figura 3. Resonancia magnética T2 corte axial con derrame pleural bilateral, apreciándose líquido hiperintenso.

con plantas en descomposición y agua. En México se ha encontrado con mayor frecuencia en la región central del país (Ciudad de México, Estado de México, Puebla, Guanajuato, Jalisco, Hidalgo, Veracruz, Michoacán, Oaxaca y San Luis Potosí).⁴

Debido a los factores que promueven el crecimiento y la viabilidad del hongo (humedad y residuos orgánicos) personas como campesinos, floricultores,

trabajadores forestales, pescadores, cazadores, mineros y albañiles tienen mayor riesgo de infección. Igualmente se han descrito casos relacionados con exposición vacacional, personal de laboratorio y transmisión zoonótica de animales salvajes y domésticos, especialmente gatos. Se ha descrito mayor frecuencia en individuos de sexo masculino; sin embargo, la esporotricosis puede afectar a individuos de todas las edades y de ambos géneros. Con respecto a la topografía se ha observado que las lesiones aparecen con más frecuencia en extremidades (75%) seguida de cara (10%) y tronco (6%) como en el caso de este paciente.⁵

Las formas clínicas son: linfangítica, cutánea fija, cutánea diseminada, pulmonar, osteoarticular y otras formas raras; entre éstas figuran la micetomatoide o tumoral, la cual según Macotela-Ruiz, *et al.* se presenta en menos de 4% de los casos.⁶

La esporotricosis micetomatoide se produce debido a la presencia de múltiples inoculaciones que son origen de varios cordones nodosos que se acompañan de fenómenos de linfaestasis, aumento de volumen de la región, ulceraciones y fibrosis, asimismo, se caracteriza por la presencia de varias lesiones inflamatorias granulomatosas fistulizadas que pueden simular un micetoma principalmente en extremidades inferiores como lo comunicó Vázquez en

su caso, lo cual contrasta con este paciente que presentó las lesiones en la región dorsal.⁷⁻⁹

Con lo que respecta a la invasión medular por esporotricosis no encontramos casos reportados en la literatura; sin embargo, en otras micosis profundas como lo es el micetoma existen casos de invasión medular similares a éste; en dichas publicaciones se menciona que el compromiso craneal y cervical es raro, por lo cual la importancia de reportar este caso; aunado a esto estudios de imagen como la tomografía computada, revelan que las lesiones características son lesiones extensas de tejido blando asociadas con destrucción o infiltración ósea.¹⁰ Según Arbab, *et al.*¹¹ la manifestación neurológica más frecuente fue la paraplejía en sus dos casos reportados de micetoma intramedular, sintomatología que también se presentó en nuestro paciente.

Debido a la variedad de formas clínicas existen diversos diagnósticos diferenciales entre los que figuran Leishmaniasis, micetoma por *Nocardia*, cromomicosis, tuberculosis, rosácea, enfermedades granulomatosas no infecciosas, psoriasis y otras más.

El estándar de oro para el diagnóstico de esporotricosis es el aislamiento de *Sporothrix schenckii* en medios para hongos como Agar Sabouraud. Otro método que se ha utilizado es la intradermoreacción o prueba de la esporotriquina; sin embargo, esta prueba posee la desventaja de brindar frecuentemente falsos positivos y, por lo tanto, ha caído en desuso. Actualmente la prueba de ELISA para esporotricosis es una herramienta diagnóstica útil, sobre todo, cuando se requiere de un diagnóstico rápido en formas diseminadas, atípicas y para todos aquellos casos que han brindado resultados negativos por los métodos diagnósticos micológicos convencionales, brindando hasta 90% de sensibilidad. A pesar de esto, DaRosa y Mahajan reportaron que el tiempo de evolución de las lesiones al momento del diagnóstico es variable con rango de siete días a 15 años con una media de cinco meses y 1.13 años, respectivamente.¹²⁻¹⁵

Existen diversos esquemas terapéuticos para el tratamiento de la enfermedad, el yoduro de potasio fue el primer fármaco que mostró resultados exitosos; sin embargo, por sus efectos adversos como irritación gástrica, sabor metálico, hipotiroidismo, yododerma, yodismo y náuseas, se ha reemplazado por otros fármacos. Actualmente los azoles son los medicamentos usados con mayor frecuencia; de todos ellos *Sporothrix schenckii* muestra mayor susceptibilidad hacia el itraconazol que posee como principal ventaja rápida absorción y amplia distribución en

piel, cabello, uñas y tejido celular subcutáneo. Puede ser usado de forma continua a dosis de 200 mg/día o a manera de pulsos a dosis de 200-300 mg/día una semana al mes, ambos esquemas usados hasta la curación clínica, sin embargo el último sólo se recomienda para esporotricosis cutáneas.¹⁶⁻¹⁹


CONCLUSIÓN

En todo paciente con síntomas neurológicos medulares y lesiones cutáneas asociadas se debe solicitar resonancia magnética para valorar una posible invasión, de igual forma se debe hacer cultivo para dar el tratamiento antibiótico o antimicótico dependiendo del microorganismo aislado haciendo hincapié al paciente para que lleve a buen término su tratamiento asegurándose el médico que se ha erradicado la micosis profunda y de esta forma evitar complicaciones crónicas como en este caso.

REFERENCIAS

- Manzur J, Díaz-Almeida J, Cortés M. Dermatología. 1a. Ed. La Habana: Ciencias Médicas; 2002.
- Ramos-E-Silva M, Vasconcelos C, Carneiro S, Cestari T. Sporotrichosis. Clin Dermatol 2007; 25: 181-7.
- Hektoen I, Perkins CF. Refractory subcutaneous Caused by sporothrix schenckii. A new Pathogenic fungus. J Exp Med 1900; 5: 77-89.
- López-Cepeda LD, Moreno-Agraz G, Padilla-Desgarenes MC. Esporotricosis facial y linfangítica en un adulto, tratado eficazmente con yoduro de potasio. Rev Cent Dermatol Pascua 2004; 13: 25-8.
- DaRosa AC, Scroferneker ML, Vettorato R, Gervini RL, Vettorato G, Weber A. Epidemiology of sporotrichosis: a study of 304 cases in Brazil. J Am Acad Dermatol 2005; 52: 451-9.
- Macotela-Ruiz E, Nochebuena-Ramos E. Esporotricosis en algunas comunidades rurales de la Sierra Norte de Puebla. Informe de 55 casos (Septiembre 1995-Diciembre 2005). Gac Méd Méx 2006; 142: 377-80.
- Conti-Díaz I. Esporotricosis. Rev Med Uruguay 1987; 3: 135-47.
- Rubio G, Sánchez G, Porras L, Alvarado Z. Esporotricosis: prevalencia, perfil clínico y epidemiológico en un centro de referencia en Colombia. Rev Iberoam Micol 2010; 27: 75-9.
- Vázquez TO, Campos RT, González SN, García Camacho G. Esporotricosis micetomatoide. Rev Enf Inf Ped 2001; 15: 54-5.
- Beketi AK. Cranial and cervical vertebral mycetoma. Report of three cases. Neurochirurgie 2005; 51: 471-5.
- Arbab MA, el Hag IA, Abdul Gadir AF, Siddik H el-R. Intraspinal mycetoma: report of two cases. Am J Trop Med Hyg 1997; 56: 27-9.
- Mahajan VK, Sharma NL, Sharma RC, Gupta ML, Garg G, Kanga AK. Cutaneous sporotrichosis in Himachal Pradesh, India. Mycoses. 2005; 48: 25-31.
- Arenas R. Sporotrichosis. In: Merz WG, Hay R (eds.). Topley & Wisonsong. Microbiology and Microbial infections. 10th Ed. London: Hodder-Arnold; 2005, p. 367-84.
- González-Ochoa A, Figueroa E. Polisacáridos del *Sporothrix schenckii*. Datos eptidegicos. Intradermoreacción en el diagnóstico de la esporotricose. Rev Inst Salubr Enferm Trop 1947; 8: 143-53.
- Bernardes-Engemann A. Improved enzyme-linked immunosorbent assay using the Ss-CBF antigen for the serodiagnosis of several clinical forms of sporotrichosis. Med Mycol 2005; 43: 487-93.

16. Sterling J, Heymann W. Potassium iodide in dermatology: A 19th century drug for the 21st century uses, pharmacology, adverse effects, and contraindications. *J Am Acad Dermatol* 200; 43: 691-7.
17. De Beule K, Van Gestel J. Pharmacology of itraconazole. *Drugs* 2001; 61: 27-37.
18. Baroni A, Palla M, Lovene M, Faccenda F, Aiello F, Puca R, Satriano R. Sporotrichosis: success of itraconazole treatment. *Skinmed* 2007; 6: 41-4.
19. Bonifaz A, Fierro L, Saúl A, Ponce R. Cutaneous sporotrichosis. Intermittent treatment (pulses) with Itraconazole. *Eur J Dermatol* 2008; 18: 61-4.



Correspondencia: Rogelio Domínguez Moreno.
 París 21-C, Col. Nueva Mina Norte.
 Minatitlán, Ver., México. C.P. 96734
 Tel. y Fax: 045(922)124-34-71 y (922)225-07-02
 Correo electrónico: rogelio_dm@hotmail.com

FE DE ERRATA

Al volumen 11, número 1, ENERO-FEBRERO de 2010 pág. 82

En el artículo titulado *"Epidemiología clínica de la epilepsia"* de los doctores García Pedroza F,* Millán R,** Peñaloza Y***

En la parte baja, en cargos e instituciones de los autores, donde:

Dice:

- * Neuroepidemiología del Instituto de la Comunicación Humana, CNR.
- ** Servicio de Neurología del Hospital General del ISSSTE, Zacatecas, Zac.
- *** Laboratorio de Procesos Centrales de la Audición del **Instituto de la Comunicación Humana, CNR.**

Debe decir:

- * Neuroepidemiología del Instituto de la Comunicación Humana, CNR.
- ** Servicio de Neurología del Hospital General del ISSSTE, Zacatecas, Zac.
- *** Laboratorio de Procesos Centrales de la Audición del **Instituto Nacional de Rehabilitación.**