

# Tumor epidermoide de la cisterna cuadrigeminal

Díaz Castillejos Alí,\* Zotti Grapiglia Cassio,\* Rehder Roberta,\*\* Biurrun Borba Luis Alencar\*\*

\* Skull Base Fellow, Hospital Universitario Evangélico de Curitiba-PR, Brasil.

\*\* Médico Residente del Servicio de Cirugía Neurología, Hospital Universitario Evangélico de Curitiba.

\*\*\* Jefe del Departamento de Cirugía Neurológica HUEC, Profesor del programa Skull Base Surgery- Fellow, Hospital Universitario Evangélico de Curitiba-PR, Brasil. Neurocirujano del Instituto del Cerebro y Corazón –Hospital Pilar.

Revista Mexicana de Neurociencias

Marzo-Abril, 2010; 11(2): 164-167

## INTRODUCCION

Los tumores epidermoides, también llamados quistes dermoides o epidermoides, son tumores embrionarios y benignos que pueden originarse en remanentes ectodérmicos que quedan retenidos entre dos superficies ectodérmicas que se fusionan. La velocidad de crecimiento de estos tumores es lineal, al igual que la de la piel.<sup>1</sup> Los quistes epidermoides constituyen 1% de los tumores intracraneales y 7% de los tumores del ángulo pontocerebeloso.<sup>2</sup> La edad de presentación suele ser de 20-40 años,<sup>3</sup> sin predisposición por el género. Los tumores epidermoides pueden manifestarse como cualquier lesión ocupante, y se pueden acompañar de episodios recurrentes de meningitis aséptica producida por la filtración del contenido quístico a través de fisuras de su capa limitante.<sup>4</sup> A continuación presentamos el caso de una mujer de 48 años con un

tumor epidermoide izquierdo de la cisterna cuadrigeminal.

## REPORTE DE CASO

Se trata de paciente del sexo femenino de 48 años, con cefalea de ocho meses de evolución. La exploración neurológica era normal, la resonancia magnética mostró una lesión en la cisterna cuadrigeminal con extensión a la cisterna supracallosa (Figuras 1 y 2). El examen citoquímico del líquido cerebroespinal demostró pleocitosis, hipogluorraquia e hiperproteorraquia, los cultivos fueron negativos.

A través de una craneotomía parietooccipital izquierda se realizó resección de la lesión (Figura 3). Egreso del hospital después de cuatro días, sin déficit neurológico. El tumor fue reportando como epitelio escamoso, cuboide, estratificado simple, cuyo centro contenía restos de queratina y colesterol; el

## RESUMEN

**Introducción:** El tumor epidermoide, también llamado quiste epidermoide, es un tipo de tumor de origen embrionario, benigno que puede originarse en remanentes ectodérmicos que quedan retenidos entre dos superficies ectodérmicas que se fusionan. La velocidad de crecimiento de este tipo de tumor es lineal. El tumor epidermoide forma de 0.5-1.5% de los tumores cerebrales, histológicamente está formado por epitelio escamoso estratificado, la localización más frecuente es en el ángulo pontocerebeloso. Puede presentarse a cualquier edad, no tiene predisposición por el género. **Cuadro clínico:** Los quistes epidermoides pueden manifestarse como cualquier lesión ocupativa, se pueden acompañar de episodios recurrentes de meningitis aséptica provocados por la filtración del contenido quístico a través de fisuras de su capa limitante, los síntomas son, entre otros: fiebre, síndrome meníngeo. Es común encontrar en el líquido cerebroespinal pleocitosis, hipogluorraquia, hiperproteorraquia y cultivos negativos. La prueba diagnóstica de elección es la resonancia magnética. Tratamiento: La extirpación quirúrgica, con precau-

## *Epidermoid tumor located in quadrigeminal cistern*

### ABSTRACT

**Introduction:** Epidermoid tumors, known as epidermoid cysts, are considered as embryonic and benign tumors originated from ectodermic origin at the time of neural tube closure. It presents a linear rate of tumor growth. Representing about 0.5-1.5% of all brain tumors, epidermoid tumors are made up of stratified squamous epithelia, located generally in the cerebello-pontine angle. The respective tumors may present at any age and gender. Epidermoid cysts may manifest as any expansive lesion, presenting as recurrent aseptic meningitis due to discharge of noxious cyst contents, manifesting symptoms such as fever and meningeal irritation. Cerebral spine liquid analysis presents elevated white blood cells counting and low glucose level, high protein level, and absence of pathological agent. Magnetic resonance consists of the elective method for tumor diagnosis. As for treatment, epidermoid tumors must be surgically removed, avoiding cystic contents breakage. The present case

ción de no derramar su contenido. Presentamos el caso de un tumor epidermoide de localización en la cisterna cuadrigeminal.

**Palabras clave:** Tumor epidermoide, quiste epidermoide, meningitis aseptica, cisterna cuadrigeminal.

*report describes an epidermoid tumor located in quadrigeminal cistern.*

**Key words:** Epidermoid tumor, dermoid tumor, aseptic meningitis, quadrigeminal cistern.

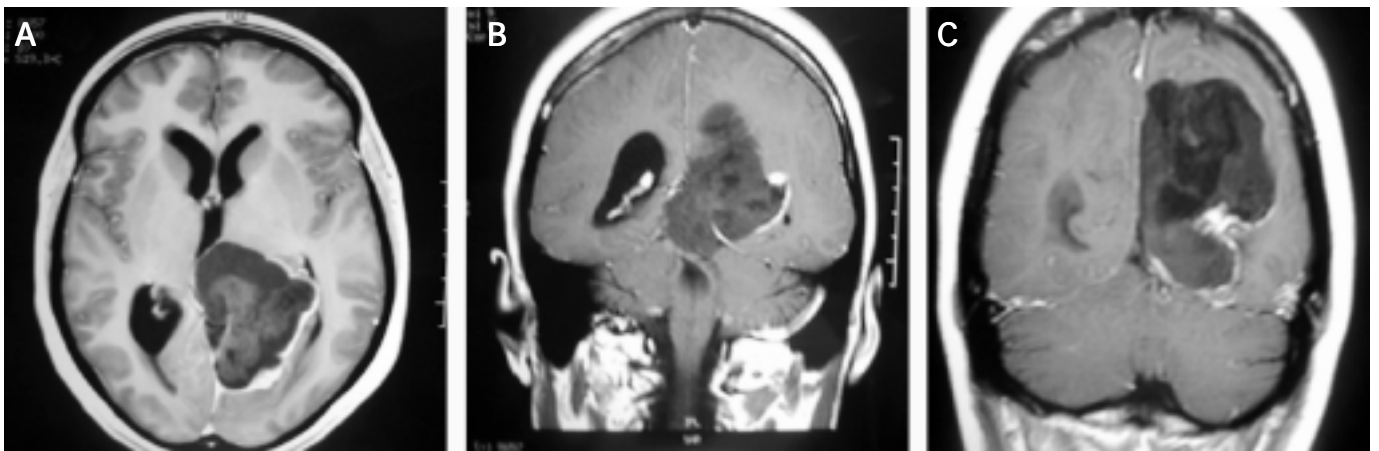
diagnóstico histopatológico fue de tumor epidermoide (Figura 4).

La tomografía de control mostró que la lesión fue completamente removida (Figura 5). Al día de hoy la paciente se encuentra asintomática, con índice de Karnofsky de 100 puntos.

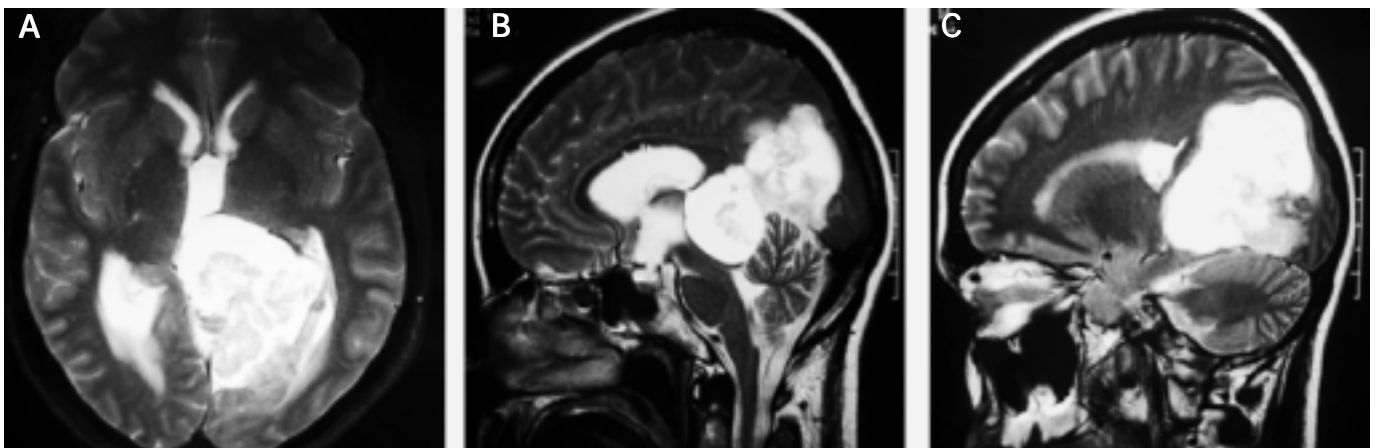
## DISCUSIÓN

El tumor epidermoide es un tipo de tumor benigno de origen embrionario, que se produce por

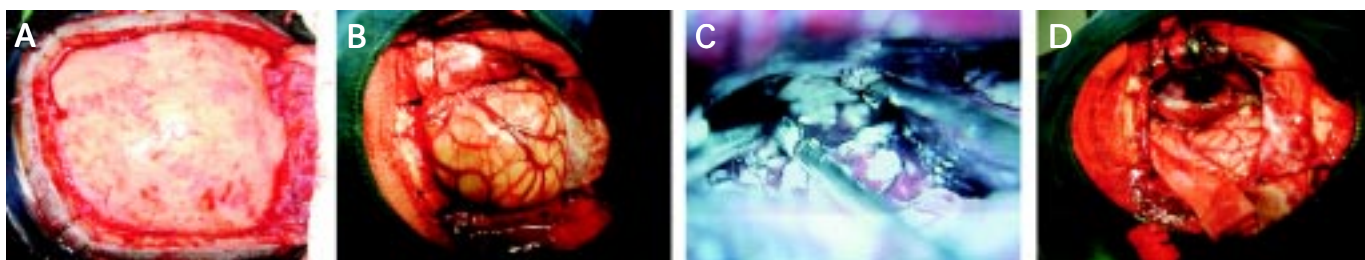
la inclusión de remanentes ectodérmicos que quedan retenidos entre dos superficies ectodérmicas que se fusionan al momento del cierre del tubo neural, entre la tercera y quinta semana de vida embrionaria.<sup>1</sup> Son de velocidad de crecimiento lento de carácter lineal, al igual que la de la piel, relacionado con el acúmulo de células epiteliales descamadas ricas en colesterol.<sup>1</sup> El tumor epidermoide constituye 1% de los tumores intracraneales y 7% de los tumores del ángulo pontocerebeloso.<sup>2</sup> Se localizan principalmente en la fosa posterior y región paraselar,



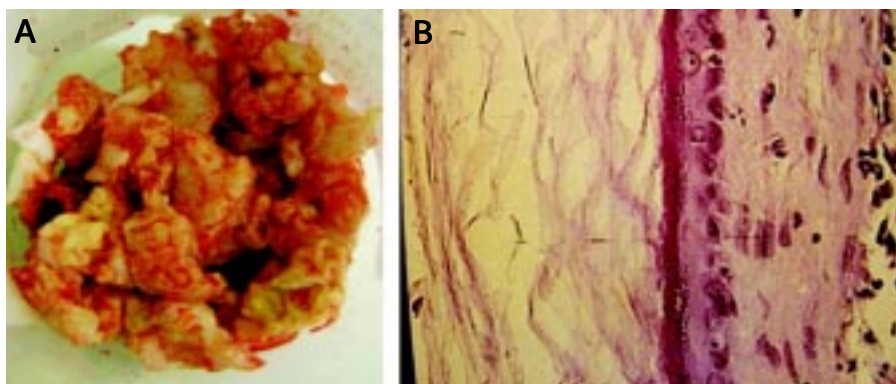
**Figura 1.** Imagen de resonancia magnética preoperatoria en secuencia de intensidad T1: en la que se observa una lesión extraaxial izquierda a nivel de la cisterna cuadrigeminal; **A.** Corte axial. **B.** Corte Coronal. **C.** Corte coronal.



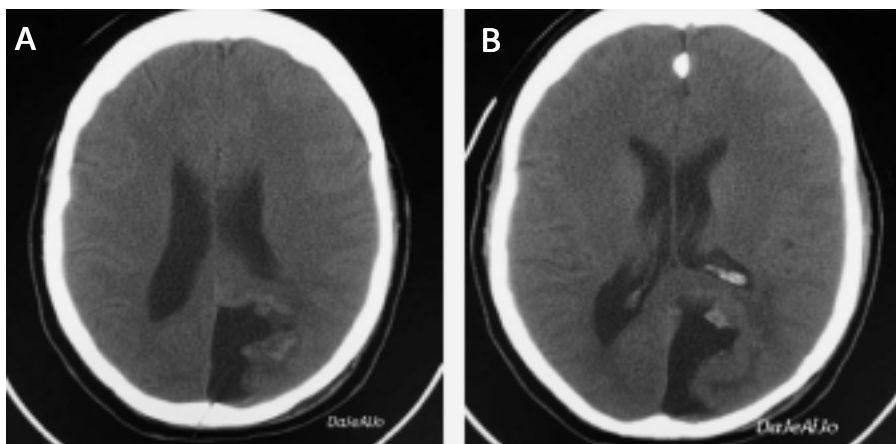
**Figura 2.** Imagen de resonancia magnética preoperatoria en secuencia de intensidad de señal T2: en la que se observa que la lesión y el líquido cerebroespinal se observan con hiperintensidad similar; **A.** Corte axial. **B.** Corte sagital a nivel de la cisterna cuadrigeminal. **C.** Corte sagital.



**Figura 3. Vista Intraoperatoria:** **A.** Sitio de la craneotomía parietooccipital izquierda. **B.** Exposición posterior a la apertura dural. **C.** Visión microquirúrgica. **D.** Aspecto posterior a la remoción de la lesión.



**Figura 4. Anatomía patológica:** se observan las características macro y microscópicas de la lesión; **A.** Pieza tumoral. **B.** Microscopía



**Figura 5. Control tomográfico postquirúrgico.** **A y B.** Tomografía en fase simple, en la que se observa que la lesión fue retirada totalmente.

aunque también pueden encontrarse en el cerebelo, hemisferios cerebrales, tronco encefálico, sistema ventricular, cuerpo calloso, tálamo y medula espinal.<sup>3,4</sup> En nuestro caso la localización fue en la cisterna cuadrigeminal. La edad de presentación suele ser de 20-40 años,<sup>5</sup> sin predisposición por el género.

La tomografía craneal en fase simple demuestra lesiones hipodensas bien delimitadas, las cuales no se modifican tras la administración del medio de contraste, la presencia de hiperdensidades en la tomografía

suelen corresponder a áreas de saponificación con depósito de hemosiderina, mientras que la presencia de áreas de calcificación sugiere malignidad.<sup>6</sup> La resonancia magnética tiene un papel fundamental en el diagnóstico, los hallazgos dependen del contenido graso tumoral; alrededor de 80% aparecen como hipotensos en T1 e hiperintensos en T2, 18% son hiperintensos en T1 e isointensos en T2.<sup>1-5</sup>

Los tumores epidermoides pueden manifestarse como cualquier lesión ocupante, y se pueden acompañar de episodios recurrentes de meningitis

aséptica producida por la filtración del contenido quístico a través de fisuras de su capa limitante. La meningitis aséptica suele presentarse clínicamente como episodios de 3-4 días de duración, que se caracterizan por cefalea súbita, rigidez de nuca y frecuentemente acompañados de fiebre y vómitos; estos episodios se repiten periódicamente, con intervalos asintomáticos. En el líquido cerebroespinal se observa al inicio pleocitosis polimorfonuclear con hiperproteinorraquia e hipoglucorraquia y posteriormente la pleocitosis es predominantemente linfocitaria; los cultivos de líquido cerebroespinal usualmente son negativos. La meningitis aséptica es una complicación frecuente tras la resección tumoral, en especial cuando no ha sido completa.<sup>7</sup> La incidencia de meningitis aséptica es de 16 a 40% en el postoperatorio.<sup>8</sup> En nuestro caso no se presentó evidencia alguna de meningitis aséptica.

La gran similitud entre la meningitis aséptica recurrente relacionada con la ruptura de un quiste epidermoide y la meningitis de Mollaret hacen pensar que ambas pueden constituir una entidad común, la visualización de partículas de queratina o de resto de grasa puede apoyar el diagnóstico de ruptura de quiste epidermoide.<sup>9</sup> La eficacia del tratamiento con corticoides en la meningitis aséptica es controvertida y, aunque no existen estudios concluyentes que demuestren su eficacia, administrados de forma empírica aceleran la mejoría clínica.<sup>10</sup> La base fisiopatológica de dicho tratamiento es controlar la reacción inflamatoria secundaria a la diseminación del contenido tumoral. En el caso de nuestra paciente utilizamos 40 mg de acetato de metilprednisolona para irrigar el lecho quirúrgico, en el periodo postoperatorio no tuvimos eventualidad alguna. La resección quirúrgica, es en la mayoría de los casos el tratamiento de elección, tanto para disminuir las recurrencias como la tasa de complicaciones. Sin embargo, la resección sólo puede ser completa en 50-80% de los casos como consecuencia de la adhesión a estructuras neurovasculares vitales.<sup>11</sup> En nuestro caso se logró la resección completa del tumor sin lesión de estructura alguna.

## CONCLUSIÓN

Los avances significativos en el manejo microquirúrgico de las lesiones que involucran estructuras neurovasculares, aunados a la disminución de la morbilidad quirúrgica, permiten que la cirugía

sea una vía viable como tratamiento de elección para manejo de los tumores epidermoides de localización en la cisterna cuadrigeminal. Se debe tener siempre en cuenta al momento de la planeación preoperatoria que son tumores benignos y que aun en los casos en los que no sea posible realizar una resección completa, el índice de recidivas es muy bajo.<sup>12</sup>

## AGRADECIMIENTOS

Muy especialmente al Prof. Dr. Luis Alencar Biurrum Borba, por la oportunidad y la enseñanza otorgada durante mi estancia como parte del programa: Fellow em Cirurgia de base de crânio en el Hospital Universitario Evangélico de Curitiba, Curitiba, PR-Brasil.

María de Fátima Bortoline Bianchi, por todo el apoyo brindado durante mi estancia en Brasil.

## REFERENCIAS

1. Gelabert-Gonzalez M. Intracranial epidermoid and dermoid cysts. Rev Neurol 1998; 27(159): 777-82.
2. Ciurea, A.V.T.Coman, et al. Intradural dermoid tumor of the posterior fossa in child with diastemobulbia. Surg Neuro 2005; 63: 571-5.
3. Urculo E, Arrazola M. Kyste épidermoide du corps calleux. Neurochirurgie 1992; 38: 304-8.
4. Chandler WF, Farhat SM, Pauli FJ. Intrathalamic epidermoid tumor. J Neurosurgery 1975; 43: 614-7.
5. J Ulrich, MD. Intracranial Epidermoids. A study on the Distribution and Spread. J Neurosurgery 1964; 21: 1051-8.
6. Berger MS, Wilson CB. Epidermoid cysts of the posterior fossa. J Neurosurgery 1985; 62: 219-41.
7. Aristegui FJ, Delgado RA, et al. Mollaret's recurrent aseptic meningitis and cerebral epidermoid cyst. Pediatría Neurol 1998; 18(2): 156-9.
8. Abramson RC, Morawetz RB, Schliitt M. Multiple complications from an intracranial epidermoid cyst: Case report and literature review. J Neurosurgery 1989; 24: 574-8.
9. Achard JM, Lallement P, Veyssier P. Recurrent aseptic meningitis secondary to intracranial epidermoid cysts and Mollaret's meningitis: Two distinct entities or a single disease? A case report and a nosologic discussion. Am J Med 1990; 89: 807-10.
10. Schwartz JF, Balentine JD. Recurrent meningitis due to an intracranial epidermoid. Neurology 1978; 28: 124-9.
11. Guidetti B, Gagliardi FM. Epidermoid and dermoid cysts. J Neurosurg 1977; 47: 12-8.
12. Rubin G, Scienza R, Pasqualin A, Rosta L, Da Pian R. Craniocerebral epidermoids and dermoids. Acta Neurochir (Wien) 1989; 97: 1-16.



**Correspondencia:** Dr. Alí Díaz Castillejos

Rua Capitão Souza Franco num. 350-Apartamento 32, Bigorrihlo,  
Curitiba/PR, Brasil.

CEP 80730420

Tel.: 00-55-(41)-3209 6001

Correo electrónico: alidiazcastillejos@yahoo.com.mx