

# Leucodistrofia metacromática: Reporte de un caso de debut en el adulto

Santiesteban Velázquez Norge de Jesús,\* Merayo Llanes Regla Yudit,\* Montoto Ariadna,\*\* Camejo León Zoilo\*

\* Grupo de Enfermedades Neuromusculares. Instituto de Neurología y Neurocirugía. Ciudad Habana, Cuba. \*\* Hospital Clínico-Quirúrgico "26 de Julio". Ciudad Habana, Cuba.

Revista Mexicana de Neurociencia

Julio-Agosto, 2012; 13(4): 220-222

## INTRODUCCIÓN

La leucodistrofia metacromática (LDM) es una enfermedad por almacenamiento lisosomal causada por la deficiencia de la enzima arilsulfatasa A con la consiguiente acumulación de un material lipídico metacromático (galactosilsulfato) en el sistema nervioso central y periférico, que caracteriza histológicamente a la enfermedad, presenta un patrón de herencia autosómico recesivo<sup>1</sup> y es la leucodistrofia más frecuente, con una prevalencia de 1 entre 100,000 recién nacidos.<sup>2,3</sup>

Existen tres formas clínicas de acuerdo con la edad de inicio: infantil tardía (antes de los 2-3 años), juvenil (entre los 3 y 16 años) y del adulto (desarrollan la enfermedad después de los 16 años). Los pacientes adultos con LMC son a menudo poco diagnosticados.<sup>4</sup> Nosotros presentamos un caso de LMC de debut en el adulto cuyas manifestaciones iniciales fueron motoras.

## CASO CLÍNICO

Mujer de 35 años de edad, sin antecedentes de interés, que acude a consulta por presentar un cuadro insidioso, progresivo, de tres años de evolución, que comenzó con disminución de la fuerza muscular en miembro inferior izquierdo, seis meses después nota movimientos involuntarios en esa misma extremidad, los cuales fueron interpretados como mioclónicos y distónicos, posteriormente (siete meses después de la aparición de los movimientos involuntarios) en el miembro superior izquierdo nota también disminución de la fuerza muscular, y ocho meses después percibe alteraciones en hemicuerpo derecho, como también psiquiátricas (pérdida de memoria, labilidad emocional, en ocasiones apatía, indiferencia y agresividad).

La exploración física general era normal. La exploración neurológica reveló: marcha paretoespástica, distonía

### RESUMEN

La leucodistrofia metacromática (LDM) es una patología neurodegenerativa rara, de herencia autosómica recesiva. Se caracteriza por la deficiencia de la arilsulfatasa A, una enzima lisosomal relacionada con el metabolismo de los sulfatos, particularmente abundante en las vainas de mielina. Su déficit conlleva a la acumulación de sulfátidos en el sistema nervioso central y en el sistema nervioso periférico, lo que determina en todas las formas de la enfermedad trastornos motores y cognitivos progresivos. Presentamos un caso de debut en el adulto con manifestaciones motoras.

**Palabras clave:** Arilsulfatasa A, deterioro cognitivo, enfermedades neurodegenerativas, leucodistrofia metacromática, mielina.

### *Metachromatic leukodystrophy: A case report of adult onset*

#### ABSTRACT

*Metachromatic leukodystrophy (MLD) is a neurodegenerative, rare, inherited autosomal recessive disorder due to deficiency of the lysosomal enzyme arylsulfatase A. The disease is characterized by myelin degeneration in both central nervous system and peripheral nervous system, associated with the accumulation of galactosyl-3-sulfate ceramide (sulfatide) in glial cells and neurons. All forms of the disease involve a progressive deterioration of motor and cognitive function. Here we present a case of adult metachromatic leukodystrophy with progressive motor deterioration.*

**Key words:** Arylsulfatase A, metachromatic leukodystrophy, myelin, neurodegenerative disorder, cognitive impairment.

de la mano izquierda, hipertonia de los cuarto miembros, fuerza muscular disminuida en los cuatro miembros (estas manifestaciones predominaban en hemicuerpo izquierdo), hipoestesia táctil e hipopalestesia distal. Al explorar la taxia estática se encontraron oscilaciones, existía hiperreflexia osteotendinosa generalizada, Hoffman y Babinski bilaterales, presentaba nistagmo horizontal y vertical. Se indican los siguientes complementarios: estudio de la orina (incremento importante de la excreción de sulfátidos), dosificación de arilsulfatasa A (Madre: 51.2% [portadora], paciente: 23.8% [valores menores al 30% son necesarios para realizar el diagnóstico]), LCR: disociación proteino-citológica. Se indicaron los siguientes estudios neurofisiológicos: potenciales evocados visuales (lo que reportó retardo bilateral de P100), estudio de neuroconducción (lo que reportó enlentecimiento ligero y difuso de las velocidades de conducción motora y sensitiva). El estudio de resonancia magnética (RM) (Figura 1) muestra hiperintensidades de la sustancia blanca en regiones parieto-occipitales y periventriculares, siendo éstas bilaterales, simétricas y confluentes.

## DISCUSIÓN

La LDM es una enfermedad rara e infrecuente, con la forma de presentación en el adulto aún más excepcional. Resulta peculiar e interesante en este caso: el debut tardío, manifestaciones iniciales de deficiencia motriz progresiva, apareciendo posteriormente las manifestaciones psiquiátricas, siendo éstas las que inician y muchas veces dominan el cuadro clínico en la forma del adulto. En la forma clínica de debut en el

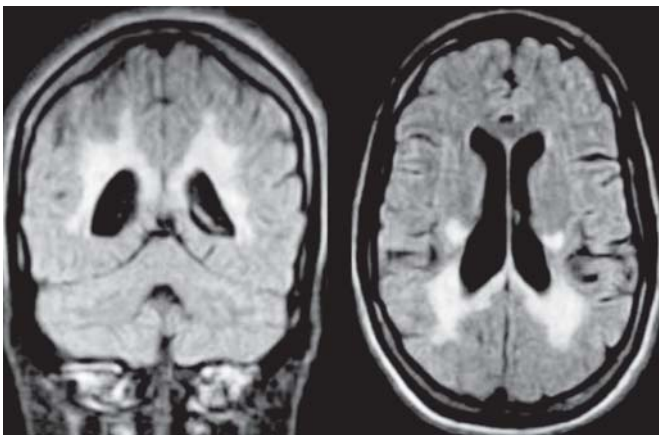
adulto, los manifestaciones iniciales evocan a menudo una enfermedad psiquiátrica, en especial esquizofrenia, debido a que a menudo los síntomas psiquiátricos preceden o acompañan el declinar de las capacidades intelectuales.<sup>5,6</sup>

La polineuropatía es raramente la manifestación inicial, pero es una manifestación que suele presentarse en el curso de esta enfermedad,<sup>7</sup> elemento clínico que forma parte del cortejo clínico de nuestro caso. De manera general, el curso de la enfermedad es mucho más lento que en las formas de debut en etapas tempranas de la vida y los pacientes adultos pueden sobrevivir décadas después de realizado el diagnóstico.<sup>8</sup>

En los últimos años han sido descritos pacientes con LDM que inicialmente mostraron manifestaciones de disfunción motora, los cuales estaban asociados a una mutación en p.P426L. Pensamos que nuestra paciente pueda ser portadora de esta mutación aunque no se pudo comprobar molecularmente, lo que contrasta con aquellos pacientes que presentaban la mutación en el p.I179S tendían a mostrar síntomas neuropsiquiátricos en las etapas iniciales de la enfermedad.<sup>9,10</sup>

Ante la sospecha clínica de LDM, la medición en sangre de la actividad de la enzima arilsulfatasa A debe realizarse en los leucocitos usando sustratos acuosos solubles artificiales. Esta enzima se encontraba disminuida a rangos diagnósticos en nuestra paciente. La cuantificación de la excreción de sulfátidos urinarios deber realizarse para complementar el diagnóstico, igualmente encontramos rangos que nos inducían a pensar que estábamos en presencia de una LDM.<sup>11</sup>

Las secuencias de RM con tiempo de repetición largo revelan una hiperintensidad simétrica y confluyente de la sustancia blanca (SB) periventricular y del centro semioval que, con frecuencia, respeta las áreas perivenulares, pudiendo observarse un aspecto "atigrado" o de "piel de leopardo" en el patrón de desmielinización.<sup>12</sup> Un estudio reciente<sup>1</sup> de asociación radiopatológica ha demostrado que las líneas radiales corresponden histológicamente a áreas de SB perivenular en las que existe una relativa preservación de la mielina y un acúmulo de células gliales y de macrófagos con depósitos grasos. La alta densidad celular y, sobre todo, el alto contenido lipídico intracelular de estas regiones contribuyen a acortar los valores de relajación T1 y T2 de la RM.<sup>1</sup> De forma característica, la desmielinización respeta las fibras subcorticales.<sup>2,13,3</sup> En la forma juvenil y del adulto se describe una afectación de predominio frontal; otros autores han publicado un predominio occipital en la forma infantil tardía.<sup>12</sup> El cuerpo calloso, cápsula inter-



**Figura 1.** Imagen por resonancia magnética de encéfalo que muestra aumento en la intensidad de señal bilateral, simétrica y confluyente de la sustancia blanca en regiones parietales, occipitales y periventriculares.

na y tractos corticoespinales también son comúnmente afectados. En fases avanzadas de la enfermedad se produce una atrofia corticosubcortical.<sup>3</sup> La SB del cerebelo también puede observarse hiperintensa en las secuencias T2. Es característica la ausencia de realce lesional.<sup>12,3,13</sup>

A pesar de que los hallazgos de imagen son característicos, el diagnóstico se basa en la determinación de la actividad de la enzima arilsulfatasa A en leucocitos de sangre periférica o en orina de 24 h.<sup>3,13</sup>

### REFERENCIAS

1. Becker LE. Lysosomes, peroxisomes and mitochondria: function and disorder. *AJNR Am J Neuroradiol* 1992; 13: 609-20.
2. Kim TS, Kim IO, Kim WS, et al. MR of childhood metachromatic leukodystrophy. *AJNR Am J Neuroradiol* 1997; 18: 733-8.
3. Cheon JE, Kim IO, Hwang YS, et al. Leukodystrophy in children: A pictorial review of MR imaging features. *Radiographics* 2002; 22: 461-76.
4. Von Figura K, Gieselmann V, Jaeken J. Metachromatic leukodystrophy. In: Scriver CR, Beaudet A, Sly W et al. (eds). *The Metabolic and Molecular Bases of Inherited Disease*. 8th. Ed. New York: McGraw-Hill; 2001, p. 3695-724.
5. Kumperscak HG, Plesnicar BK, Zalar B, et al. Adult metachromatic leukodystrophy: a new mutation in the schizophrenia-like phenotype with early neurological signs. *Psychiatr Genet* 2007; 17: 85-91.
6. Hayashi T, Nakamura M, Ichiba M, et al. Adult-type metachromatic leukodystrophy with compound heterozygous ARSA mutations: A case report and phenotypic comparison with a previously reported case. *Psychiatry Clin Neurosci* 2011; 65: 105-8.
7. Hageman AT, Gabreels FJ, de Jong JG, et al. Clinical symptoms of adult metachromatic leukodystrophy and arylsulfatase A pseudodeficiency. *Arch Neurol* 1995; 52: 408-13.
8. Perusi C, Lira MG, Duyff RF, et al. Mutations associated with very late-onset metachromatic leukodystrophy. *Clin Genet* 1999; 55: 130.
9. Rauschka H, Colsch B, Baumann N et al. Late-onset metachromatic leukodystrophy: genotype strongly influences phenotype. *Neurology* 2006; 67: 859-63.
10. Sedel F, Tourbah A, Fontaine B, et al. Leukoencephalopathies associated with inborn errors of metabolism in adults. *J Inher Metab Dis* 2008; 31: 295-307.
11. Gieselmann V, Krägeloh-Mann I. Metachromatic Leukodystrophy-An Update. *Neuropediatrics* 2010; 41: 1-6.
12. Van der Voorn JP, Pouwels PJ, Kamphorst W, et al. Histopathologic correlates of radial radial stripes on MR images in lysosomal storage disorders. *AJNR Am J Neuroradiol* 2005; 26: 442-6.
13. Kim TS, Kim IO, Kim WS, et al. MR of childhood metachromatic leukodystrophy. *AJNR Am J Neuroradiol* 1997; 18: 733-8.



**Correspondencia:** Dr. MsC. Norge de Jesús Santiesteban Velázquez. Especialista en Neurología. Profesor Instructor. Grupo de Enfermedades Neuromusculares. Instituto de Neurología y Neurocirugía. Ciudad Habana, Cuba.

Correo electrónico: ryudit@ciego.cav.sld.cu, brainnsv@yahoo.es, norge@inn.sld.cu

*Artículo recibido: Enero 18, 2012.  
Artículo aceptado: Septiembre 10, 2012.*