

# Esclerosis concéntrica de Baló: Reporte de caso y revisión de la literatura

Andrade-Ramos Miguel Ángel,\* Núñez-Velasco Santiago,\* Chiquete Erwin,\*\* Espejo Plasencia Ismael,\*\*\*\*  
Riestra-Castañeda Roberto,\* Vargas-Sánchez Ángel,\* Zúñiga-Ramírez Carlos,\* Ruiz-Sandoval José Luis\*,\*\*\*\*

\* Servicio de Neurología y Neurocirugía. Hospital Civil de Guadalajara "Fray Antonio Alcalde", Guadalajara, Jalisco, México.

\*\* Departamento de Neurología y Psiquiatría. Instituto Nacional de Ciencias Médicas y Nutrición "Salvador Zubiran". Ciudad de México.

\*\*\* Departamento de Neurociencias. Centro Universitario de Ciencias de la Salud. Universidad de Guadalajara; Guadalajara, Jalisco, México. \*\*\*\* Servicio de Patología. Hospital Civil de Guadalajara "Fray Antonio Alcalde". Guadalajara, Jalisco, México.

## INTRODUCCIÓN

La esclerosis concéntrica de Baló (ECB) fue descrita en 1928 por el húngaro Jozsef Baló, al estudiar el caso de un joven con una enfermedad neurológica progresiva que al examen post-mortem reveló lesiones concéntricas alternantes entre la sustancia blanca, denominándola encefalitis periaxialis concéntrica.<sup>1</sup> La ECB es una enfermedad desmielinizante considerada variante de la esclerosis múltiple (EM). Convencionalmente se ha reconocido como una entidad de presentación aguda, afectando igual que la EM a adultos jóvenes, con progresión rápida hasta la muerte.<sup>2,3</sup> Sin embargo, recientemente se han reportado casos con curso

crónico progresivo, remisiones parciales e incluso totales, tanto de forma espontánea como seguidas de las terapéuticas convencionales empleadas en la EM, cuestionando su diferenciación con ésta.<sup>1,3-5</sup> El advenimiento de la RM no sólo ha incrementado la frecuencia del diagnóstico de la ECB, sino que además ha permitido con cierta certeza, hacerlo antemortem, debido a la estrecha correlación de los hallazgos radiológicos e histopatológicos de los casos reportados.<sup>6,7</sup>

Debido a su relativa infrecuencia (menos de 100 casos reportados en la literatura) y su predilección por sujetos de origen asiático, es de particular interés describir los hallazgos clínico-radiológicos e

### Resumen

**Introducción:** La esclerosis concéntrica de Baló (ECB) es una enfermedad desmielinizante, usualmente considerada variante de la esclerosis múltiple (EM), de curso agudo y progresión fatal, aunque recientemente se han reportado casos con remisiones espontáneas y cuadros remitentes-recurrentes. **Caso clínico:** Mujer de 20 años de edad con historia de déficits neurológicos y recuperación parcial en los dos últimos años. Acudió por primera vez a nuestro hospital por debilidad y alteraciones de la sensibilidad del hemicuerpo derecho, temblor postural y de intención de gran amplitud en extremidades superiores e incontinencia urinaria. La RM mostró una lesión subcortical frontal extensa con placas concéntricas hiperintensas en T2, en coexistencia con lesiones clásicas de esclerosis múltiple bilaterales, tanto supra como infratentoriales. La biopsia por estereotaxia evidenció hallazgos compatibles con una ECB. Luego del tratamiento con esteroides intravenosos, la paciente observó discreta mejoría, siendo egresada para su manejo con inmunomoduladores por consulta externa. Presentamos aquí una revisión narrativa con búsqueda sistemática sobre el tema. **Conclusión:** La ECB es una entidad de curso clínico variable y no siempre fatal, como anteriormente se señalaba. A pesar de ello, la

### Balo's concentric sclerosis: Case report and literature review

#### ABSTRACT

**Introduction:** Balo's concentric sclerosis (BCS) is a rare demyelinating disease, usually considered as a multiple sclerosis (MS) variant with an acute clinical course and fatal progression, although recently it has been reported spontaneous remissions and relapsing-remitting cases. **Case report:** A 20-year-old woman with history of neurological deficits and partial recovery during the previous two years was admitted to our hospital due to right hemisensory disturbances, weakness, postural and intention high-amplitude tremor, and urinary incontinence. MRI showed an extensive subcortical frontal lesion with hyperintense concentric layers in T2 sequence, coexisting with bilateral hemispheric and infratentorial classic lesions of MS. The stereotactic biopsy showed findings consistent with BCS. After intravenous steroids treatment, the patient experienced slight improvement, being discharged for further management with immunomodulators. Here we present a narrative review with systematic literature search on the topic. **Conclusion:** BCS is a disease with a variable clinical course, not always fatal as previously described. Despite of this, mortality is high (up to 40%), being

mortalidad observada es alta, llegando hasta 40%, siendo mayor en sujetos más jóvenes, de género femenino, entre aquellos con la forma primariamente progresiva y en quienes en los estudios de RM coexisten lesiones de ECB y EM.

**Palabras clave:** Baló, desmielinizante, esclerosis concéntrica, esclerosis múltiple, mielina, resonancia magnética.

*greater in younger subjects, females, those with primary progressive pattern and in coexisting MRI lesions of BCS and MS.*

**Key words:** Baló, concentric sclerosis, demyelinating, magnetic resonance, multiple sclerosis, myelin.

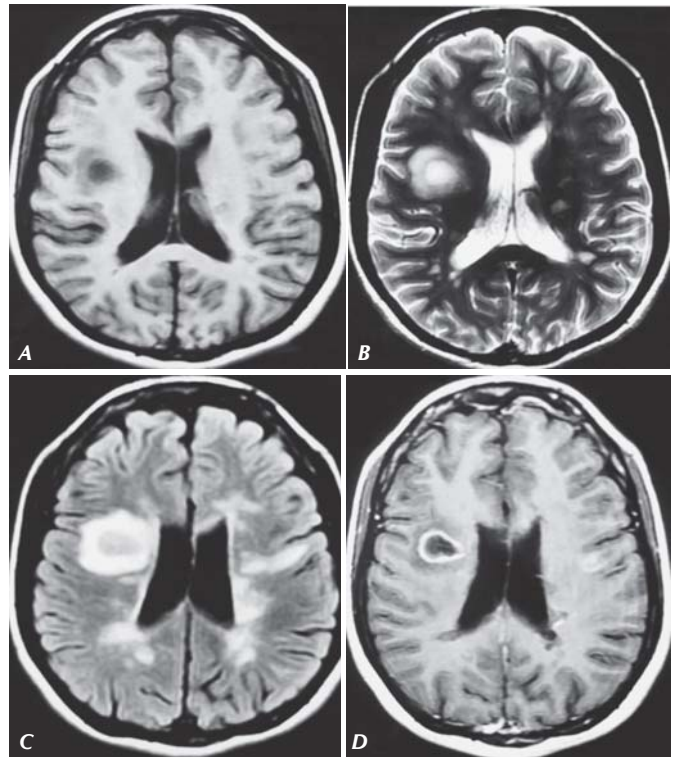
histopatológicos de una paciente mexicana con ECB. A propósito del caso se realizó además una pesquisa sistemática de la literatura durante los últimos 30 años en bases de datos electrónicas (MedLine, EMBASE, Google Scholar, SciELO, IMBIOMED y MEDIGRAPHIC), destacando los aspectos clínicos y pronósticos de esta enfermedad.

### Caso clínico

Se trata de mujer de 20 años de edad, con antecedente de déficits neurológicos de tipo remitente-recurrente con afectación de los sistemas motor, sensitivo y cerebeloso de al menos dos años de evolución sin diagnóstico o tratamiento específico. Acudió por primera vez a nuestro hospital por un nuevo episodio de debilidad y alteraciones de la sensibilidad en hemicuerpo derecho de al menos 15 días de evolución, temblor de extremidad superior derecha, incoordinación, dificultad para la marcha e incontinencia urinaria.

A la exploración neurológica presentaba disartria, disminución de la agudeza visual 20/40 bilateral, presencia de pupila de Marcus Gunn derecha, nistagmus horizontal con componente rápido a la izquierda, hipoestesia en ramas oftálmica y maxilar del trigémino derecho, disminución del reflejo nauseoso y parálisis del XI nervio craneal izquierdo. En el resto de la exploración se encontró hemiparesia faciocorporal derecha 4/5, hiperreflexia bilateral de predominio derecho y espasticidad generalizada, Babinski y Chaddock derechos, hemi-hipoestesia faciocorporal derecha, disimetría, disdiadococinecia y Stewart Holmes bilateral, marcha atáxica, temblor postural y de intención de gran amplitud en extremidades superiores de predominio derecho.

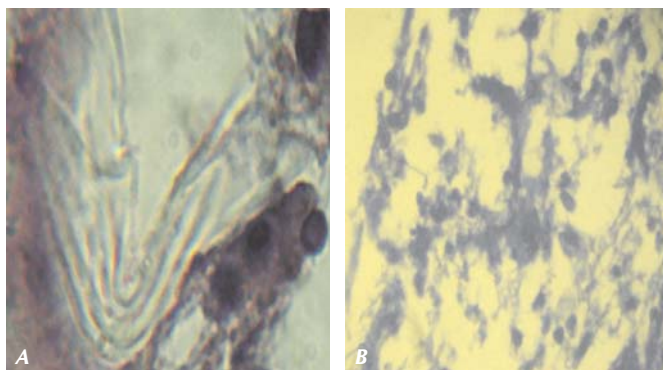
Se practicó una TAC de cráneo, la cual mostró una imagen hipodensa, subcortical en la región frontal derecha, que orientaba a un proceso neoplásico o granulomatoso. La RM en T2 y FLAIR (Fluid Attenuated Inversion Recovery) mostró múltiples lesiones hiperintensas supratentoriales, bi-hemisféricas, subcorticales, yuxtacorticales y



**Figura 1.** RM de cráneo en secuencias T1, T2, FLAIR y T1 contrastada, con evidencia de una lesión desmielinizante concéntrica frontal derecha (A, B, C y D), en coexistencia con placas típicas de EM bi-hemisféricas (B y C). Con reforzamiento a la aplicación de material de contraste (D).

periventriculares, así como infratentoriales, de características desmielinizantes; llamando la atención una extensa lesión subcortical frontal derecha hiperintensa en T2 con distribución concéntrica y sin efecto de masa, con reforzamiento anular a la administración de contraste (Figura 1). El estudio de líquido cefalorraquídeo fue normal, con ausencia de bandas oligoclonales. Todos los exámenes de laboratorio fueron normales incluyendo serologías para virus de hepatitis B y C, VIH, perfil tiroideo, reumatológico y protrombótico.

Con base en los hallazgos clínicos y radiológicos se consideró el diagnóstico de ECB, decidiéndose realizar una biopsia por estereotaxia de la lesión



**Figura 2.** A. Tejido obtenido por biopsia esterotáctica de lesión concéntrica frontal derecha, teñido con Hematoxilina y Eosina que muestra aros concéntricos alternando entre tejido conservado y anormal. B. El mismo tejido, teñido con Azul Luxol que muestra pérdida de la sustancia blanca lo que sugiere un proceso desmielinizante.

concéntrica, con el objetivo de confirmar el diagnóstico y/o descartar otro proceso neoplásico o piogranulomatoso. El estudio histopatológico reportó placas irregulares de desmielinización con extensión en una serie de círculos concéntricos, compatible con ECB (*Figura 2*).

## DISCUSIÓN

La ECB fue originalmente definida como una enfermedad de sustancia blanca con edad de presentación entre los 20 a 50 años, e incluso con rangos más amplios entre los cuatro a los 56 años.<sup>3,4</sup>

El hallazgo característico de la ECB consiste al estudio histopatológico en áreas de desmielinización con disposición en capas concéntricas, asociado a la presencia de infiltrado leucocitario perivascular, macrófagos, astrocitos gigantes y multinucleados, alternando, asimismo, con zonas de mielina totalmente conservada.<sup>1-7</sup>

Este patrón tan peculiar de la ECB puede explicarse por una serie de eventos que iniciaría con un área de desmielinización activa confluyente, tal y como ocurre en la EM. Dicho proceso podría estar localizado en el borde de la placa, seguirse de una supresión de la desmielinización, con reactivación posterior, y de esta manera, continuar el ciclo creando aros concéntricos alternos.<sup>5</sup> La fisiopatología y hallazgos de la ECB ha involucrado también a los oligodendrocitos. Se propone que existe apoptosis y desarreglos en la conformación de las proteínas de mielina, con una sobreexpresión de moléculas protectoras de los oligodendrocitos, tales como las proteínas de choque térmico (HSP65, HSP70) y del factor inducible por hipoxia (HIF1), lo cual podría

contribuir a la preservación de mielina en algunas áreas seleccionadas.<sup>4,7</sup> Recientemente, se ha descrito también un déficit de acuaporina-4 en las zonas afectadas.<sup>9</sup>

El advenimiento de la RM no sólo ha permitido el diagnóstico ante-mortem, sino que también ha ayudado a definir los patrones evolutivos de esta enfermedad; mostrando casos de ECB con sobrevivencia prolongada, cursos remitente-recurrentes e incluso, remisiones espontáneas.<sup>1,3-5,10</sup> Estos datos contraponen el concepto tradicional respecto a la ECB, en donde se reportaba que la mayoría de los casos tenían una progresión fatal, ya que el diagnóstico se hacía usualmente post-mortem.<sup>10</sup>

Recientemente se ha postulado que la ECB y la EM pudieran ser parte de una misma entidad con patrones diferentes de desmielinización, en donde la ECB correspondería a un estadio intermedio en la maduración de la placa crónica activa.<sup>5</sup> Esta propuesta parece viable si se consideran los reportes de pacientes con ECB en los cuales en la RM coexisten lesiones típicas de la propia ECB, así como de EM; o bien, casos en donde las lesiones de ECB evolucionan a placas típicas de EM.<sup>5-7</sup> Por otra parte, aunque los signos y síntomas de la ECB son variados, todos ellos tienen una presentación clínica muy similar a los de la EM.<sup>5-7</sup>

En la RM se aprecian anillos concéntricos hipo e isointensos en la secuencia T1, hiperintensos en la secuencia T2, mostrando reforzamiento a la aplicación de gadolinio, datos que corresponden con áreas de mielina afectada y preservada y que en ocasiones pueden ser confundidos con lesiones de tipo tumoral.<sup>1-7,10,11</sup> En la espectroscopia se ha reportado una disminución de la relación N-acetil aspartato/colina, aumento en la relación colina/creatina y un pico de lactato, hallazgos similares a los presentados en la EM.<sup>9</sup>

A propósito del caso presentado, nosotros realizamos una revisión de la literatura considerando 70 casos publicados con ECB en idioma inglés entre los años de 1985 a 2010 –desde el advenimiento de la RM en países desarrollados– (*Tabla 1*); enfocando los hallazgos al pronóstico funcional, advirtiendo de antemano la heterogeneidad de la información y tiempos de seguimiento de los casos reportados. Como puede verse en la *tabla 1*, la mayoría de los pacientes fueron mujeres (66%), con una edad de presentación promedio para ambos géneros de 28 años (rango de 4-58 años). El diagnóstico de ECB, además de considerar a la RM, corroboró dicha impresión mediante estudio histopatológico en 51% de los pacientes (75% post-mortem y 22% pre-mortem). En cuanto a las

**Tabla 1**  
**Setenta casos de ECB reportados en la literatura entre 1985-2010.**<sup>2,3,5,7,9,11,12-37</sup>

| Casos | Género/Edad             | Presentación Clínica | Bandas Oligoclonales LCR | Coexistencia con lesiones de EM | Histopatológico | Progresión clínica |        |
|-------|-------------------------|----------------------|--------------------------|---------------------------------|-----------------|--------------------|--------|
| 1     | Moore GR. 1985          | 1 F/54               | Primaria Progresiva      | Positivas                       | Sí              | Sí                 | Muerte |
| 2     | Nandini M. 1993         | 1 M/28               | Remitente-Recurrente     | Negativas                       | NR              | Sí                 | Muerte |
| 3     | Yao D. 1994             | 1 M/46               | Primaria Progresiva      | NR                              | NR              | Sí                 | Muerte |
| 4     |                         | 2 M/24               | Primaria Progresiva      | NR                              | NR              | Sí                 | Muerte |
| 5     |                         | 3 M/48               | Primaria Progresiva      | NR                              | NR              | Sí                 | Muerte |
| 6     |                         | 4 F/40               | Primaria Progresiva      | NR                              | NR              | Sí                 | Muerte |
| 7     |                         | 5 F/25               | Primaria Progresiva      | NR                              | NR              | Sí                 | Muerte |
| 8     |                         | 6 F/24               | Primaria Progresiva      | NR                              | NR              | Sí                 | Muerte |
| 9     | Gharagozloo. 1994       | 1 F/32               | NR                       | NR                              | NR              | NR                 | NR     |
| 10    | Sekijima Y. 1997        | 1 F/28               | NR                       | Negativas                       | NR              | No                 | NR     |
| 11    | Kim MO. 1997            | 1 F/52               | Monofásico               | Negativas                       | No              | Sí                 | MI     |
| 12    | Murakami Y. 1998        | 1 M/4                | Monofásico               | Negativas                       | No              | No                 | MM     |
| 13    | Ng SH. 1999             | 1 F/56               | Remitente-Recurrente     | NR                              | No              | Sí                 | MM     |
| 14    | Chen CJ. 1999           | 1 F/37               | Monofásico               | NR                              | NR              | Sí                 | MI     |
| 15    |                         | 2 F/56               | Monofásico               | NR                              | NR              | Sí                 | MI     |
| 16    |                         | 3 M/42               | Monofásico               | NR                              | NR              | No                 | MI     |
| 17    |                         | 4 F/33               | Monofásico               | NR                              | NR              | No                 | MI     |
| 18    | Singh S. 1999           | 1 F/45               | Primaria Progresiva      | Negativas                       | No              | No                 | ML     |
| 19    |                         | 2 M/36               | Primaria Progresiva      | Negativas                       | No              | No                 | ML     |
| 20    | Iannucci G. 2000        | 1 F/31               | Remitente-Recurrente     | NR                              | Sí              | No                 | NR     |
| 21    | Moore GR. 2001          | 1 F/24               | Remitente-Recurrente     | NR                              | Sí              | Sí                 | Muerte |
| 22    | Caracciolo JT. 2001     | 1 F/34               | Monofásico               | NR                              | No              | Sí                 | NR     |
| 23    | Karaaslan E. 2001       | 1 M/51               | Monofásico               | Negativas                       | No              | Sí                 | MI     |
| 24    |                         | 2 F/20               | Monofásico               | Negativas                       | No              | No                 | MT     |
| 25    |                         | 3 M/48               | Monofásico               | Positivas                       | Sí              | No                 | MT     |
| 26    |                         | 4 M/38               | Monofásico               | Negativas                       | No              | No                 | MT     |
| 27    |                         | 5 F/15               | Monofásico               | Negativas                       | Sí              | No                 | MI     |
| 28    | Kastrup O. 2002         | 1 M/43               | Remitente-Recurrente     | Negativas                       | Sí              | No                 | MM     |
| 29    | Gu J. 2003              | 1 M/NR               | Monofásico               | Negativas                       | No              | No                 | MI     |
| 30    |                         | 2 F/38               | Primaria Progresiva      | Positivas                       | No              | No                 | Muerte |
| 31    |                         | 3 M/40               | Monofásico               | Negativas                       | No              | No                 | MI     |
| 32    | Stadelmann C.2005       | 1 F/NR               | NR                       | NR                              | Sí              | Sí                 | Muerte |
| 33    |                         | 2 F/NR               | NR                       | NR                              | Sí              | Sí                 | Muerte |
| 34    |                         | 3 F/NR               | NR                       | NR                              | Sí              | Sí                 | Muerte |
| 35    |                         | 4 F/NR               | NR                       | NR                              | Sí              | Sí                 | Muerte |
| 36    |                         | 5 F/NR               | NR                       | NR                              | Sí              | Sí                 | Muerte |
| 37    |                         | 6 F/NR               | NR                       | NR                              | Sí              | Sí                 | Muerte |
| 38    |                         | 7 F/NR               | NR                       | NR                              | Sí              | Sí                 | Muerte |
| 39    |                         | 8 F/NR               | NR                       | NR                              | Sí              | Sí                 | Muerte |
| 40    |                         | 9 F/NR               | NR                       | NR                              | Sí              | Sí                 | Muerte |
| 41    |                         | 10 M/NR              | NR                       | NR                              | Sí              | Sí                 | Muerte |
| 42    |                         | 11 M/NR              | NR                       | NR                              | Sí              | Sí                 | Muerte |
| 43    |                         | 12 M/NR              | NR                       | NR                              | Sí              | Sí                 | Muerte |
| 44    |                         | 13 M/NR              | NR                       | NR                              | Sí              | Sí                 | Muerte |
| 45    |                         | 14 M/NR              | NR                       | NR                              | Sí              | Sí                 | Muerte |
| 46    | Airas L. 2005           | 1 F/23               | Remitente-Recurrente     | Negativas                       | Sí              | No                 | MM     |
| 47    | Pohl D. 2005            | 1 F/13               | Remitente-Recurrente     | Positivas                       | No              | No                 | MI     |
| 48    | Kavanagh EC.2006        | 1 F/45               | Monofásico               | NR                              | No              | No                 | MI     |
| 49    | Ball T. 2007            | 1 F/27               | Remitente-Recurrente     | Negativas                       | No              | Sí                 | ML     |
| 50    | Mowry EM. 2007          | 1 F/37               | Monofásico               | NR                              | NR              | NR                 | MM     |
| 51    | Khiaat A. 2007          | 1 F/31               | Monofásico               | NR                              | No              | No                 | MI     |
| 52    |                         | 2 F/58               | Monofásico               | NR                              | No              | Sí                 | MI     |
| 53    | Lindquist S. 2007       | 1 M/26               | Primaria Progresiva      | Positivas                       | No              | Sí                 | ML     |
| 54    | Chaodong W. 2008        | 1 F/52               | Monofásico               | NR                              | No              | No                 | MI     |
| 55    |                         | 2 M/31               | Monofásico               | NR                              | No              | No                 | MT     |
| 56    |                         | 3 F/40               | Remitente-Recurrente     | NR                              | Sí              | No                 | MI     |
| 57    |                         | 4 M/31               | Monofásico               | NR                              | No              | No                 | MT     |
| 58    |                         | 5 F/23               | Monofásico               | NR                              | Sí              | No                 | MI     |
| 59    |                         | 6 F/44               | Remitente-Recurrente     | NR                              | Sí              | No                 | MI     |
| 60    |                         | 7 F/43               | Remitente-Recurrente     | NR                              | Sí              | No                 | MI     |
| 61    | Kishimoto R. 2008       | 1 F/45               | Remitente-Recurrente     | Negativas                       | No              | No                 | MI     |
| 62    | Dreha Kulaczewski. 2009 | 1 F/17               | Remitente-Recurrente     | Positivas                       | No              | No                 | MM     |
| 63    | Kreft KL. 2009          | 1 F/57               | Secundaria-Progresiva    | Negativas                       | Sí              | No                 | SM     |
| 64    | Grabber JJ. 2009        | 1 F/29               | Remitente-Recurrente     | NR                              | Sí              | No                 | MM     |
| 65    | Li Y. 2009              | 1 M/37               | Monofásico               | Negativas                       | Sí              | No                 | MI     |
| 66    | Matsuoka T. 2010        | 1 M/49               | Primaria Progresiva      | NR                              | NR              | Sí                 | Muerte |
| 67    |                         | 2 M/23               | Primaria Progresiva      | NR                              | NR              | Sí                 | Muerte |
| 68    |                         | 3 F/28               | Primaria Progresiva      | NR                              | NR              | Sí                 | Muerte |
| 69    |                         | 4 F/40               | Primaria Progresiva      | NR                              | NR              | Sí                 | Muerte |
| 70    | Wang L. 2010            | 1 F/32               | Monofásico               | NR                              | No              | No                 | MI     |

M: Masculino. F: Femenino. NR: No reportado. MI: Mejoría importante. MM: Mejoría moderada. ML: Mejoría leve. MT: Mejoría total. SM: Sin mejoría.

formas evolutivas, 36% correspondieron a la forma monofásica, 21% tuvieron un curso primariamente progresivo, 20% remitente-recurrente y en 23% no se reportó la forma evolutiva. En cuanto al pronóstico, de los pacientes con la forma monofásica (n = 25), 67% mostraron mejoría importante, 21% mejoría total, 8% mejoría moderada y en 4% no se reportó su curso. De los casos con patrón primariamente progresivos (n = 15), 80% murieron y 20% presentaron mejoría leve. De aquéllos con la forma remitente-recurrente (n = 14), 35% presentaron mejoría importante, 36% mejoría leve, 14% murieron y en 7% no se reportó su evolución.

De los 70 casos revisados, la mortalidad observada fue de 40% (28 pacientes); 50% de ellos entre los 21-30 años, 29% entre 40-50 años y 21% entre los 31-40 años. Respecto al género, la mortalidad fue mayor entre las mujeres (61%) y en cuanto a la forma evolutiva, 53% ocurrió en la forma primaria progresiva. Veintiocho pacientes (40%) presentaron además lesiones típicas de EM, de los cuales 57% murieron, 32% lograron una mejoría importante o moderada y 3% mejoría total.

En conclusión, la ECB es más común en mujeres jóvenes, hay distintas formas de presentación clínica siendo el cuadro monofásico el de mejor pronóstico, seguido del remitente-recurrente y siendo de peor pronóstico el primariamente progresivo. Los pacientes con coexistencia de lesiones tanto de ECB como de EM tuvieron una mayor mortalidad que aquellos con sólo lesiones de ECB. También con base en esta información se puede afirmar que la ECB no es una enfermedad fulminante como inicialmente se había descrito, sino que hay pacientes que incluso logran una recuperación total.

## REFERENCIAS

- Capello E, Mancardi GL. Marburg type and Baló's concentric sclerosis: rare and acute variants of multiple sclerosis. *Neurol Sci* 2004; 25(Suppl. 4): S361-3.
- Lindquist S, Bodammer N, Kaufmann J, König F, Heinze HJ, Brück W, et al. Histopathology and serial, multimodal magnetic resonance imaging in a multiple sclerosis variant. *Mult Scler* 2007; 13: 471-82.
- Karaarslan E, Altintas A, Senol U, Yeni N, Dincer A, Bayindir C, et al. Baló's concentric sclerosis: clinical and radiologic features of five cases. *AJNR Am J Neuroradiol* 2001; 22: 1362-7.
- Stadelmann C, Brück W. Lessons from the neuropathology of atypical forms of multiple sclerosis. *Neurol Sci* 2004; 25(Suppl. 4): S319-22).
- Moore GR, Berry K, Oger JJ, Prout AJ, Graeb DA, Nugent RA. Baló's concentric sclerosis: surviving normal myelin in a patient with a relapsing-remitting clinical course. *Mult Scler* 2001; 7: 375-82.
- Wiendl H, Weissert R, Herrlinger U, Krapf H, Küker W. Diffusion abnormality in Baló's concentric sclerosis: clues for the pathogenesis. *Eur Neurol* 2005; 53: 42-4.
- Chaodong W, Zhang KN, Wu XM, Gang H, Xie XF, Qu XH, Xiong YQ. Baló's disease showing benign clinical course and co-existence with multiple sclerosis-like lesions in Chinese. *Mult Scler* 2008; 14: 418-24.
- Bribián A, de Castro F. Oligodendrocytes: their embryonic origin, migration and therapeutic implications. *Rev Neurol* 2007; 45: 535-46.
- Matsuoka T, Suzuki SO, Iwaki T, Tabira T, Ordinario AT, Kira J. Aquaporin-4 astrocytopathy in Baló's disease. *Acta Neuropathol* 2010; 120:651-60.
- Chen CJ. Serial proton magnetic resonance spectroscopy in lesions of Baló concentric sclerosis. *J Comput Assist Tomogr* 2001; 25: 713-8.
- Wang L, Liu YH. Baló's concentric sclerosis. *Lancet* 2010; 376: 189.
- Moore GR, Neumann PE, Suzuki K, Lijtmaer HN, Traugott U, Raine CS. Baló's concentric sclerosis: new observations on lesion development. *Ann Neurol* 1985; 17: 604-11.
- Nandini M, Gourie-Devi M, Shankar SK, Mustare VB, Ravi V. Baló's concentric sclerosis diagnosed intravital on brain biopsy. *Clin Neurol Neurosurg* 1993; 95: 303-9.
- Yao DL, Webster HD, Hudson LD, Brenner M, Liu DS, Escobar AI, et al. Concentric sclerosis (Baló): morphometric and in situ hybridization study of lesions in six patients. *Ann Neurol* 1994; 35: 18-30.
- Gharagozloo AM, Poe LB, Collins GH. Antemortem diagnosis of Baló concentric sclerosis: correlative MR imaging and pathologic features. *Radiology* 1994; 191: 817-9.
- Sekijima Y, Tokuda T, Hashimoto T, Koh CS, Shoji S, Yanagisawa N. Serial magnetic resonance imaging (MRI) study of a patient with Baló's concentric sclerosis treated with immunoadsorption plasmapheresis. *Mult Scler* 1997; 2:291-4.
- Kim MO, Lee SA, Choi CG, Huh JR, Lee MC. Baló's concentric sclerosis: a clinical case study of brain MRI, biopsy, and proton magnetic resonance spectroscopic findings. *J Neurol Neurosurg Psychiatry* 1997; 62: 655-8.
- Murakami Y, Matsuishi T, Shimizu T, Yamashita Y, Nagamitsu S, Kojima K, et al. Baló's concentric sclerosis in a 4-year-old Japanese infant. *Brain Dev* 1998; 20: 250-2.
- Ng SH, Ko SF, Cheung YC, Wong HF, Wan YL. MRI features of Baló's concentric sclerosis. *Br J Radiol* 1999; 72: 400-3.
- Chen CJ, Chu NS, Lu CS, Sung CY. Serial magnetic resonance imaging in patients with Baló's concentric sclerosis: natural history of lesion development. *Ann Neurol* 1999; 46: 651-6.
- Singh S, Kuruvilla A, Alexander M, Korah IP. Baló's concentric sclerosis: value of magnetic resonance imaging in diagnosis. *Australas Radiol* 1999; 43: 400-4.
- Iannucci G, Mascaldi M, Salvi F, Filippi M. Vanishing Baló-like lesions in multiple sclerosis. *J Neurol Neurosurg Psychiatry* 2000; 69: 399-400.
- Caracciolo JT, Murtagh RD, Rojiani AM, Murtagh FR. Pathognomonic MR imaging findings in Baló concentric sclerosis. *AJNR Am J Neuroradiol* 2001; 22: 292-3.
- Kastrup O, Stude P, Limmroth V. Baló's concentric sclerosis. Evolution of active demyelination demonstrated by serial contrast-enhanced MRI. *J Neurol* 2002; 249: 811-4.
- Gu J, Wang R, Lin J, Fang S. Concentric sclerosis: imaging diagnosis and clinical analysis of 3 cases. *Neurol India* 2003; 51: 528-30.
- Stadelmann C, Ludwin S, Tabira T, Guseo A, Lucchinetti CF, Leel-Ossy L, Ordinario AT, Brück W, Lassmann H. Tissue preconditioning may explain concentric lesions in Baló's type of multiple sclerosis. *Brain* 2005; 128: 979-87.
- Airas L, Kurki T, Erjanti H, Marttila RJ. Successful pregnancy of a patient with Baló's concentric sclerosis. *Mult Scler* 2005; 11: 346-8.
- Pohl D, Rostasy K, Krone B, Hanefeld F. Baló's concentric sclerosis associated with primary human herpesvirus 6 infection. *J Neurol Neurosurg Psychiatry* 2005; 76: 1723-5.
- Kavanagh EC, Heran MK, Fenton DM, Lapointe JS, Nugent RA, Graeb DA. Diffusion-weighted imaging findings in Baló concentric sclerosis. *Br J Radiol* 2006; 79: 28-31.
- Ball T, Malik O, Roncaroli F, Quest RA, Aviv RI. Apparent diffusion coefficient changes and lesion evolution in Baló's type demyelination: correlation with histopathology. *Clin Radiol* 2007; 62: 498-503.
- Mowry EM, Woo JH, Ances BM. Baló's concentric sclerosis presenting as a stroke-like syndrome. *Nat Clin Pract Neurol* 2007; 3:349-54.

32. Khiat A, Lesage J, Boulanger Y. Quantitative MRS study of Baló's concentric sclerosis lesions. *Magn Reson Imaging* 2007; 25: 1112-5.
33. Kishimoto R, Yabe I, Niino M, Sato K, Tsuji S, Kikuchi S, et al. Baló's concentric sclerosislike lesion in the brainstem of a multiple sclerosis patient. *J Neurol* 2008; 255: 760-1.
34. Dreha-Kulaczewski SF, Helms G, Dechent P, Hofer S, Gärtner J, Frahm J. Serial proton MR spectroscopy and diffusion tensor imaging in infantile Baló's concentric sclerosis. *Neuroradiology* 2009; 51: 113-21.
35. Kreft KL, Mellema SJ, Hintzen RQ. Spinal cord involvement in Baló's concentric sclerosis. *J Neurol Sci* 2009; 279: 114-7.
36. Graber JJ, Kister I, Geyer H, Khaund M, Herbert J. Neuromyelitis optica and concentric rings of Baló in the brainstem. *Arch Neurol* 2009; 66: 274-5.
37. Li Y, Xie P, Fan X, Tang H. Baló's concentric sclerosis presenting with benign clinical course and multiple sclerosis-like lesions on magnetic resonance images. *Neurol India* 2009; 57: 66-8.



**Correspondencia:** Dr. José L. Ruiz-Sandoval  
Servicio de Neurología, Hospital Civil de Guadalajara "Fray Antonio  
Alcalde", Hospital 278, Guadalajara, Jalisco, México.  
C.P. 44280. Tel.: 52(33)3613-4016, Fax: 52(33)3614-1121,  
52(33)3825-2741  
Correo electrónico: jorulej-1nj@prodigy.net.mx