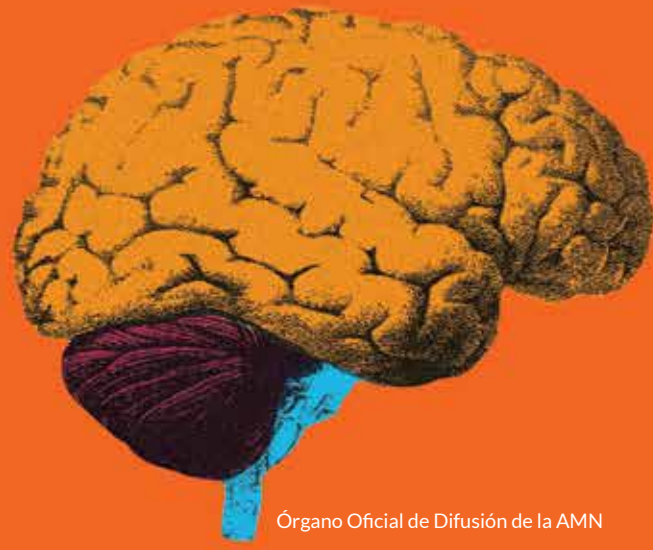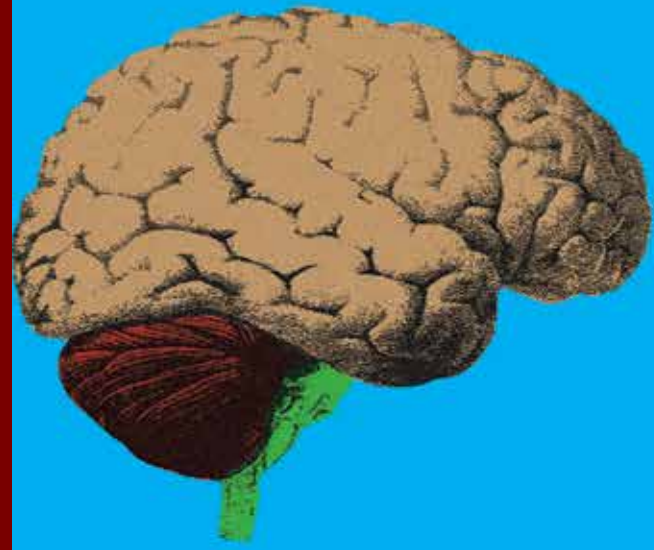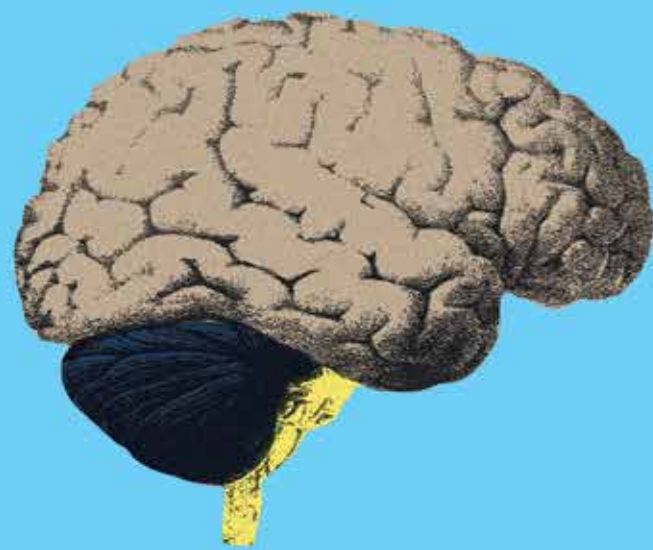


Rev Mex Neuroci ahora en CONACYT

Volumen 18, Enero, Año 2017

Revista Mexicana de Neurociencia

Publicación oficial de la Academia Mexicana de Neurología A.C.



Revista Mexicana de Neurociencia 2017; 18(1):65-75

www.revmexneuroci.com / ISSN 1665-5044

Órgano Oficial de Difusión de la AMN



Contribución Original

Gustavo Melo-Guzmán,¹ Felipe Padilla-Vázquez,¹ Víctor Hugo Escobar-de la Garma,¹ Rafael Mendizábal-Guerra¹

¹Departamento de Neurocirugía.
Hospital Juárez de México, Ciudad de México, México.

Experiencia en el manejo de malformaciones arteriovenosas cerebrales en el Hospital Juárez de México

Cerebral arteriovenous malformation treatment in the Hospital Juarez de Mexico

Resumen

Antecedentes: Las malformaciones arteriovenosas (MAV) cerebrales son una red compleja de vasos anómalos con ausencia de capilares, la cual se genera durante el desarrollo embrionario. Esta patología es la principal causa de hemorragia intracraneal en pacientes jóvenes, por lo cual es necesario estipular métodos terapéuticos y diagnósticos tempranos.

Objetivo: Reportar nuestra experiencia en el manejo de las MAVs y analizar las ventajas de la embolización con posterior resección quirúrgica en las MAV cerebrales.

Métodos: Estudio retrospectivo de 29 pacientes con diagnóstico de MAV de marzo 2010 a marzo 2013 en el departamento de neurocirugía del Hospital Juárez de México. Se embolizaron MAVs de grado I-V de Spetzler Martin, realizando embolizaciones parciales hasta lograr oclusión completa del nido malformativo y posteriormente realizamos resección quirúrgica.

Resultados: Se les realizó resección quirúrgica sin embolización a ocho pacientes (27.5%) y a 21 pacientes (72.5%) se les realizó tratamiento dual, (embolización con resección quirúrgica). El 72% del total de pacientes, son MAV de bajo grado, 62% recibieron tratamiento bimodal, observando disminución del sangrado transquirúrgico ($p=0.002$). Al 38% restante, se les realizó únicamente resección quirúrgica, con mayor riesgo de sangrado ($p=0.029$).

Conclusiones: La embolización de MAV grado de bajo grado, nos ofrece una resección segura con baja morbilidad. Actualmente se discute el tratamiento de las MAV de alto grado, que presentan una fuerte predisposición al manejo conservador, mientras que otros grupos prefieren manejo médico con la finalidad de reducir totalmente el riesgo de sangrado acumulativo. La mayoría de las MAV pueden ser curables en su totalidad.

Palabras clave

Embolización, malformaciones arteriovenosas, onyx, terapia endovascular

Abstract

Introduction: A cerebral arteriovenous malformation (AVM) is a complex nidus of abnormal vessels in the absence of capillaries, which is generated during embryonic development. This disease is the main cause of intracranial hemorrhage in young patients, for which it is necessary to provide an early diagnosis and therapeutic methods.

Objective: To report our experience in managing cerebral AVMs and to analyze the advantages of embolization with subsequent surgical resection of AVMs.

Methods: Retrospective study of 29 patients with a diagnosis of AVM, from March 2010 to March 2013, in the department of neurosurgery at Hospital Juárez de México. We embolized the AVMs of I-V grade of Spetzler Martin, performing partial embolization to achieve complete occlusion of the nidus and subsequently perform surgical resection.

Results: Eight (27.5%) patients underwent surgical resection without embolization and 21 (72.5%) patients underwent dual treatment

(embolization plus surgical resection). In all, 72 patients had a low-grade AVM, 62% received bimodal treatment, observing decrease in trans-surgical bleeding ($p=0.002$). The remaining 38% only underwent surgical resection with increased risk of bleeding ($p=0.029$).

Conclusions: Embolization of low-grade AVM offers a safe resection with low morbidity. Currently it is discussed the ideal treatment of high-grade AVM, presenting a strong predisposition to conservative management, while other groups prefer medical management with the purpose of reducing the risk of cumulative bleeding. Most of AVMs can be curable in its entirety.

Keywords

Arteriovenous malformation, embolization
neuroendovascular therapy, onyx

Correspondencia:

Dr. Felipe Padilla-Vázquez.
Av. Instituto Politécnico Nacional 5160, delegación Gustavo A. Madero, colonia Magdalena de las Salinas. CP: 07760, Ciudad de México, México.
Teléfono: 01 55 5747 7560.
Correo electrónico: neuroendovascularpadilla@hotmail.com, fepavalRM@hotmail.com

Introducción

Las malformaciones arteriovenosas (MAV) cerebrales son una patología compleja que actualmente ha generado una gran discusión en su manejo. Estas lesiones se forman por una o varias aferencias, un nido central formado por conexiones fistulosas arterio-venosas, arteriolo-venosas o arteriolo-venulares, las cuales dan características imagenológicas de tipo fistuloso, plexiforme o mixto, y finalmente con una o más venas de drenaje.¹⁻⁴

El manejo de las MAV es complejo e involucra diferentes tratamientos, como embolización, resección quirúrgica, radiocirugía o la asociación de 2 o más técnicas.⁵ El tratamiento endovascular se utiliza para disminuir el tamaño del cortocircuito y facilitar la resección microquirúrgica. Los materiales emboligénicos, son el n-butil cianoacrilato (*nBCA*), adhesivo que fue el primer agente en utilizarse, hace pocos años se introdujo el etilen vinyl alcohol (*onyx*®), cohesivo no adhesivo, que ofrece mejor penetración hacia el cortocircuito y una mejor opción de tratamiento para dicha patología.

El objetivo de nuestro estudio fue el de analizar las ventajas de la embolización con posterior resección quirúrgica en las MAV cerebrales.

Métodos

Se realizó un estudio transversal, retrospectivo, de 29 pacientes con diagnóstico de MAV del 1 de marzo de 2010 al 30 de marzo de 2013 en el departamento de neurocirugía del Hospital Juárez de México. Los criterios de inclusión fueron sexo indistinto, mayores de 15 años, con diagnóstico de MAV sin haber recibido tratamientos previos, con expediente clínico completo, estudios de imagenología completos (*TAC*, *RM* y *angiografía cerebral diagnóstica*). Se excluyeron pacientes con expediente clínico incompleto y pacientes que abandonaron su seguimiento. Cada paciente

fue sometido a una valoración prequirúrgica por médico especialista en neurocirugía y en terapia endovascular neurológica, en donde se valoró el riesgo de morbilidad quirúrgica con la escala de Spetzler Martin, así como el beneficio de manejo dual (*embolización con resección quirúrgica*).

La embolización de cada MAV se realizó con *onyx*®, determinando el número de sesiones de acuerdo al tamaño del nido malformativo, así mismo el cuidado posquirúrgico se realizó en la unidad de terapia intensiva con personal capacitado en cuidados neurológicos. La resección quirúrgica se realizó solamente por un neurocirujano capacitado de la institución (*GMG*), tomando como guía para localizar el nido malformativo las aferencias con material de *onyx*®, las cuales son fáciles de distinguir.

Resultados

Se realizó estadística descriptiva y se utilizaron pruebas t de Student y chi cuadrada para comparar las medias de ambos grupos. (*Tabla 1*)

De acuerdo al género, se encontró predominio en el sexo masculino (51.7%), al compararlo con sexo femenino (48.3%), la distribución por edad fue 0-10 años: 6.8%, 11-20 años: 27.5%, 21-30 años: 20.6%, 31-40 años: 20.6%, 41-50 años: 13.7% y de 51 a 60 años: 6.8%. Se realizó prueba t de Student al género y a la edad de los pacientes sin encontrar diferencias estadísticamente significativas entre dichos grupos ($p > 0.05$).

El cuadro clínico de ingreso de los pacientes fue 37.93% por cefalea, 37.93% con hemorragia y un 24% con crisis convulsivas.

Las principales localizaciones fueron lóbulo parietal 34.48% (IC 95%: 17.18-51.78), y en región frontal (23%). El resangrado después de la primera hemorragia, fue de 3.44% (IC 95%: 0 a 10.07). De la muestra total, a 8 pacientes (27.5%) se les realizó resección quirúrgica sin embolización y a

TIPO DE TRATAMIENTO		
	Unimodal	Bimodal
Número de pacientes	8	21
Sexo		
Masculino	4	12
Femenino	4	9
Localización		
Frontal	4	3
Parietal	2	6
Temporal	2	1
Occipital		1
Fronto-parietal		2
Parieto-occipital		2
Temporo-parietal		2
Profundas		4
Grado de MAV		
I	4	3
II	3	5
III	1	5
IV		4
V		4

Tabla 1. Características demográficas de los pacientes considerados en el estudio

21 pacientes (72.5%) se les realizó tratamiento dual, (embolización y posteriormente resección quirúrgica). De nuestra muestra total, 72% fueron MAV de bajo grado, de los cuales 62% recibieron tratamiento bimodal (embolización y posterior resección quirúrgica), observando disminución del sangrado transquirúrgico en una proporción 3:1, con sangrado transquirúrgico máximo de 500cc, comparado con los pacientes no embolizados en los cuales llegaron a sangrado hasta de 1500cc. Se compararon pacientes que recibieron tratamiento dual con los que únicamente recibieron manejo quirúrgico, y mediante prueba t de Student se observó significancia estadística en la disminución del sangrado transquirúrgico de los pacientes con tratamiento dual ($p=0.002$). Al 38% de los pacientes restantes se les realizó únicamente resección quirúrgica, y por prueba t de Student se observó que este grupo presentó mayor riesgo de sangrado ($p=0.029$). El 28% de los pacientes estudiados son MAV de alto grado, las cuales se embolizaron en varias sesiones y finalmente se realizó resección

quirúrgica. Observamos que al cerrar la MAV más del 60%, tienen mayor riesgo de sangrado, el cual es estadísticamente significativo con razón de momios de 19.8. (OR=3.1, IC 95%:1.5-9.4, $p=0.04$, F=8.907). Durante su resección quirúrgica, observamos menor sangrado transquirúrgico en los pacientes con MAV-IV al compararlos con MAV-V, confirmándolo por estadística con prueba t de Student ($p=0.006$). Al realizar estudio descriptivo del sangrado total transquirúrgico confirmamos que los pacientes con MAV-IV tienen un sangrado de 400-1000 mL comparado con los de MAV-V que asciende de 500-2200 mL. En todos los casos se logró una resección completa de las lesiones.

Es importante el manejo post embolización de las MAV de alto grado, donde es primordial el manejo en terapia intensiva, manteniendo niveles metabólicos basales con coma barbitúrico, hipotensión inducida, hipotermia y esteroides.

La morbilidad obtenida fue de 10.34% posterior a la embolización, siendo hemorragia intracraneal en donde presentaron de acuerdo a la escala de Rankin modificada un grado 2 secundario a hemiparesia, la cual mejoró con rehabilitación a un Ranking modificado de 1 después de un año de seguimiento. Al comparar las MAV de bajo grado con las de alto grado, observamos mayor riesgo de hemorragia en las MAV de alto grado, (t de Student, $p=0.003$, razón de momios 6.89 (IC 95%: 1.3 a 16.11, $p=0.046$)) al ser comparadas con las MAV de bajo grado. Las MAV de bajo grado, se embolizaron en una sola sesión, en donde se utilizó 1 vial de onyx® en las MAV-I y -II, y de 1 a 4 viales de onyx® en las MAV-III. Las MAV de alto grado, se realizaron en 2 a 5 sesiones, utilizando en las MAV-IV de 6 a 11 viales de onyx® y en las MAV-V de 18 a 27 viales de onyx®, los cuales fueron utilizados en varias sesiones (3 a 7).

El 96.5% de los pacientes obtuvieron una curación total, 3.45% presentaron residual de nido malformativo el cual se volvió a tratar con resección quirúrgica hasta lograr un 100% de curación y con esto disminución del riesgo de hemorragia en este grupo de pacientes al 0%. (Figura 1, Figura 2)

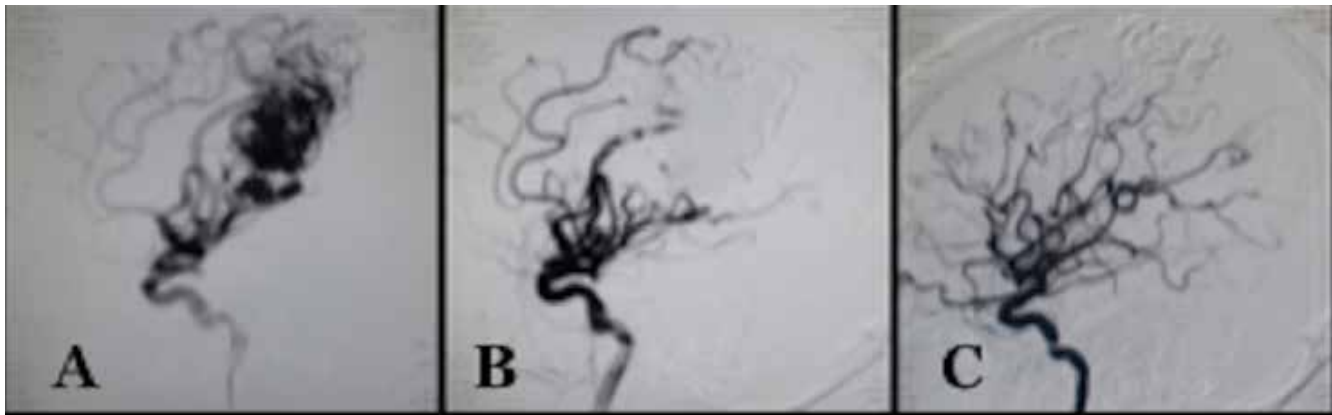

Figura 1. Panangiografía cerebral. (A) Panangiografía cerebral en eje carotideo, observando MAV cerebral con nido plexiforme. (B) Se observa embolización al 100% de MAV. (C) Panangiografía cerebral postquirúrgica, en donde se observa residual de cohesivo onyx hacia venas de drenaje, sin presencia de nido malformativo.

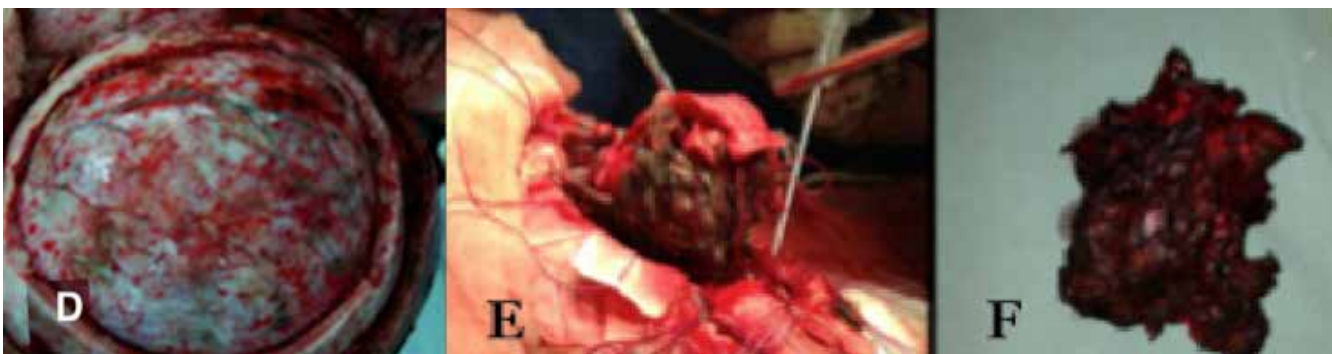

Figura 2. Fotografías transquirúrgicas, observando (D) la duramadre con vasos meningeos que presentan material cohesivo onyx. (E,F) se observa procedimiento quirúrgico en donde se representa resección de nido malformativo de consistencia pétrea.

Discusión

La prevalencia de las MAV cerebrales es de 10 a 18 por cada 100,000 adultos, con una incidencia de ~1,3 por 100,000 personas al año.^{1,5-8} Estudios previos han reportado una incidencia esporádica en la población general del 0.04% al 0.52%.⁷

Algunas MAV pueden permanecer por largo tiempo de manera silenciosa y pueden nunca manifestarse clínicamente, sin embargo hay otras que debutan con hemorragia intracraneal (50-56%), de la cual el 31% es de tipo subaracnoidea, el 23% de tipo parenquimatoso, 16% de tipo intraventricular y 31% de los casos son hemorragias combinadas.^{2,5,7} Otras presentaciones clínicas son crisis convulsivas (22-30%), cefalea (11-18%), déficit neurológico focal o fenómeno de robo (3-15%) y 2.6% se diagnostican de forma incidental.^{2,5,6,7,9}

La edad promedio de diagnóstico de una MAV en la literatura mundial es de 20 a 40 años,^{6,7,10,11,12} lo cual es similar en nuestro grupo de estudio en la población mexicana, en quienes la presentación clínica más frecuente fue cefalea y en segundo lugar hemorragia intracraneal, de los cuales el 17% han tenido antecedentes de cefaleas en alguna etapa de su vida.

Actualmente, la radiocirugía es recomendada en lesiones pequeñas (volumen <10 cm³, o diámetro <3 cm), en áreas elocuentes o quirúrgicamente inaccesibles, presentando un cierre del cortocircuito del 80% en 2 o 3 años.^{1,8} Otras opciones terapéuticas son la embolización y la resección quirúrgica, así como la combinación de estas tres técnicas,⁷ siendo el objetivo la oclusión o resección total para prevenir una hemorragia futura. De esta manera, las diferentes modalidades terapéuticas nos permiten un tratamiento exitoso.⁸ En los últimos años se ha hablado sobre el riesgo medio acumulativo anual para hemorragia en una MAV el cual se estima entre un 2-4%,¹³ aumentando al 7.5% durante el primer año después de una hemorragia.¹³

Marco A Stefani y cols, han determinado varios factores que aumentan el riesgo de hemorragias en las MAVs, los cuales son MAV <3 cm, drenaje venoso profundo, vasos de aferencia profundos, una sola vena de drenaje y aneurismas asociados,¹⁴ en donde determina un riesgo de hemorragia intracraneal del 1 al 34% por año, dependiendo del número de factores de riesgo presentes,¹⁴ así mismo, consideran la hipertensión como factor clínico asociado que predispone mayor riesgo de sangrado.^{2,13}

Un método muy utilizado para clasificar las MAV es el sistema de gradación de Spetzler Martin, el cual se basa en el tamaño del nido malformativo, la afección de algún área elocuente y el tipo de drenaje venoso, ya sea superficial y/o profundo. La suma total de los puntos asignados son de 1 a 5, considerando la puntuación de 1 a 3 como MAV de bajo grado y la puntuación de 4 a 5 como MAV de alto grado.¹⁵

Se han reportado publicaciones que refieren manejo conservador sobre manejo terapéutico en esta patología, debido al alto índice de morbilidad y mortalidad, sin embargo algunos otros autores refieren la necesidad de manejo en dicha patología por el riesgo de sangrado que esta presenta.¹⁶ Algunos autores, mencionan tratamientos exitosos en MAV de bajo grado, basados en la embolización, resección quirúrgica o ambos, lo que se considera un manejo bimodal.^{1,5,17} Se ha reportado recanalización de MAV embolizadas totalmente hasta en un 14.3%,^{10,11} por lo que en nuestro centro se ha optado por la resección quirúrgica con o sin embolización para evitar riesgo de recanalización y con esto una hemorragia posterior. Observamos que la embolización de MAV de bajo grado, mejora la resección quirúrgica, siendo segura, disminuyendo el sangrado transquirúrgico y la morbilidad del paciente. Comparándonos con los estándares internacionales, observamos que el manejo en las MAV de bajo grado, es similar en nuestra institución, obteniendo buenos resultados con escasas complicaciones. El manejo de las MAV de alto grado (IV y V), aun es discutido hoy en día, presentándose actualmente una fuerte

predisposición al manejo conservador, mientras que otros grupos prefieren el manejo terapéutico con la finalidad de reducir totalmente el riesgo de sangrado acumulativo.¹⁸ La finalidad de nuestro centro en el tratamiento de esta patología, es de lograr una resección completa, curación de la enfermedad y disminución del riesgo de sangrado acumulativo para poder reincorporar a nuestros pacientes a una vida normal. En la literatura se ha encontrado que embolizaciones mayores del 60% en MAVs de alto grado aumentan el riesgo de hemorragia.^{10,11} En nuestra experiencia, sugerimos de la misma manera embolizaciones iniciales menores de 60%, ya que hemos encontrado que al ser mayores aumenta el riesgo de hemorragia como se mencionó previamente en nuestros resultados. El cierre del cortocircuito debe realizarse posteriormente de manera progresiva con embolizaciones parciales, dándole tiempo al encéfalo para mejorar los cambios hemodinámicos cerebrales (presiones, resistencias, velocidades medias) y disminuir el riesgo de ruptura el cual se reporta de hasta el 6%, generado por los cambios súbitos hemodinámicos dentro del cortocircuito, lo cual es reportado en artículos previamente descritos.^{10,11} Es importante tener en cuenta el manejo posterior a la embolización de una MAV, principalmente cuando la embolización es de un gran porcentaje del cortocircuito, donde sugerimos vigilancia estrecha en un servicio de terapia intensiva para disminuir los niveles metabólicos encefálicos con coma barbitúrico (midazolam, propofol y fentanil), dexametasona por el efecto inflamatorio que puede generar el material de embolización y mantener la TAM entre 75-80 mmHg para disminuir el estrés en las paredes vasculares de las aferencias y del nido malformativo⁷ y con esto disminuir el riesgo de sangrado que pueda presentar el paciente por las alteraciones hemodinámicas generadas por el cierre parcial o total del cortocircuito. En nuestra muestra, el número de sesiones de embolización para el cierre del cortocircuito, no se relacionó con las complicaciones ($p > 0.05$).

La literatura internacional, ha optado en dar manejo conservador a las MAV de alto grado, ya que muchas

tienen alto riesgo de morbilidad,¹⁹ otros estudios como el reportado por Han P y Spetzler RF de 73 pacientes con MAVs de alto grado, hicieron tres grupos de pacientes, en el primer grupo del 75% de los pacientes tomaron una actitud conservadora, el segundo grupo del 10% realizaron tratamiento con embolización parcial en aquellos pacientes con fenómenos de robo sintomático, y un tercer grupo del 5% en donde realizaron tratamiento completo con embolización mas cirugía en aquellos pacientes que habían presentado hemorragias y que tenían un déficit permanente.²⁰ Otro estudio, de Chang SD, aboga por tratamiento activo de las MAV de alto grado, siempre que sean sintomáticas aunque con unos resultados dispares: 30% de morbimortalidad y solo en un 36% de los pacientes se consiguió la obliteración completa de la MAV.²¹ Ondra SL, refiere que existe un 1.7%/año de morbilidad grave y un 1%/año de mortalidad, siendo así que la historia natural de este tipo de MAVs tendría un 2.7%/año de morbimortalidad asociada.¹⁸ Según este dato, si se calcula el riesgo de morbimortalidad acumulado de las MAVs que han sangrado, resulta en 24% de morbimortalidad a los 10 años y 42% a los 20 años.^{18,19} El manejo de las MAVs de alto grado muestran un 7-17% de morbilidad y mortalidad en las MAVs grados IV y un 12 al 38.4% en las MAV grado V.^{18,19} Otros estudios que han tratado MAV de alto grado es el del grupo de Xu Feng, quien reporta embolizaciones hasta del 80%, se encuentran también reportes de Gao, Maimon, Wong, Weber, Hauck EF y Jayaraman en donde presentan reportes del 30 al 50% de embolización de las MAV de alto grado, sin embargo no han realizado resección quirúrgica completa de la lesión.^{8,11,22,23}

Por el momento, nuestra muestra de MAV de alto grado es pequeña, sin embargo sugerimos continuar con la concentración de estas para poder ofrecerles algún tratamiento. Hemos observado que la embolización del nido de la MAV, ofrece grandes beneficios para el paciente y para el neurocirujano, ofreciendo al neurocirujano la posibilidad de una resección exitosa, disminuyendo el sangrado transquirúrgico, la morbilidad y mortalidad acumulada dándole al paciente la

oportunidad de curación. La resección quirúrgica debe ser cuidadosa y con todas las precauciones necesarias, así como el manejo posquirúrgico, tomando en cuenta que las MAV de alto grado presentan mayor riesgo de complicaciones hasta en un 25%, por lo que deben embolizarse entre 95 al 100%, lo cual nos ofrece múltiples beneficios transquirúrgicos, resección completa de la lesión, disminución del tiempo quirúrgico, disminución del sangrado transquirúrgico y disminución de las complicaciones posquirúrgicas. Los pacientes que debutan con hemorragia, tenemos que esperar a la reabsorción del hematoma ya que esto genera edema perinida, efecto de masa y mayor presión intracraneal lo que generará mayores alteraciones hemodinámicas, por lo que hay que esperar a que mejoren las condiciones del encéfalo para realizar una valoración hemodinámica correcta y decidir la manera más segura por el mejor tratamiento para nuestro paciente.¹⁰

Hernesniemi J²⁰ recomienda que después de la última embolización se realice cirugía en los primeros 4 días, Muñoz F¹⁹ recomienda esperar de 1 a 3 semanas, nosotros hemos observado que 4 semanas es tiempo suficiente para que el encéfalo mejore sus cambios hemodinámicos debidos a la oclusión del cortocircuito, con lo cual se logra una adecuada redistribución del flujo sanguíneo, trombosis progresiva y así mejora la resección quirúrgica.

Las ventajas del onyx® en la resección quirúrgica, es la manipulación que le permite al neurocirujano, esto debido a sus características físicas después de la precipitación del cohesivo, en que se convierte en una masa blanda, esponjosa que es fácil de manejar durante la cirugía.^{5,24,25} En nuestra experiencia, al exponer la duramadre, se pueden observar en varias ocasiones vasos meningeos con onyx®, los cuales adquieren una coloración azul oscuro y al abrir la duramadre nos guían hacia el sitio del nido malformativo, en el cual se distingue la gliosis perilesional y los vasos sanguíneos embolizados, permitiéndonos una fácil microdissección y en caso de encontrar algún vaso aferente que no se encuentre embolizado poderlo coagular fácilmente

con bipolar. Durante la disección del nido malformativo es indispensable respetar la vena de drenaje, la cual se coagula en el último tiempo de resección del nido malformativo para disminuir el riesgo de hemorragia transquirúrgica.

Conclusiones

La mayoría de las malformaciones arteriovenosas cerebrales pueden ser curables en su totalidad, en las cuales la principal clave de las MAV de alto grado es la embolización, en donde al ocluir el nido >90% nos ofrece un excelente plano para resección quirúrgica, así como menor riesgo de sangrado transquirúrgico, lo cual disminuye el riesgo de morbilidad y mortalidad de esta patología. Observamos que al tener un manejo bien estructurado y con apego médico-paciente, se obtiene curación total, disminuyendo su riesgo medio acumulativo, por lo que sugerimos que es mayor el beneficio que se les ofrece a los pacientes, que los riesgos que conlleva el no tratar la patología.

Declaración de conflictos de interés

Los autores declaran que en este estudio no existen conflictos de interés relevantes.

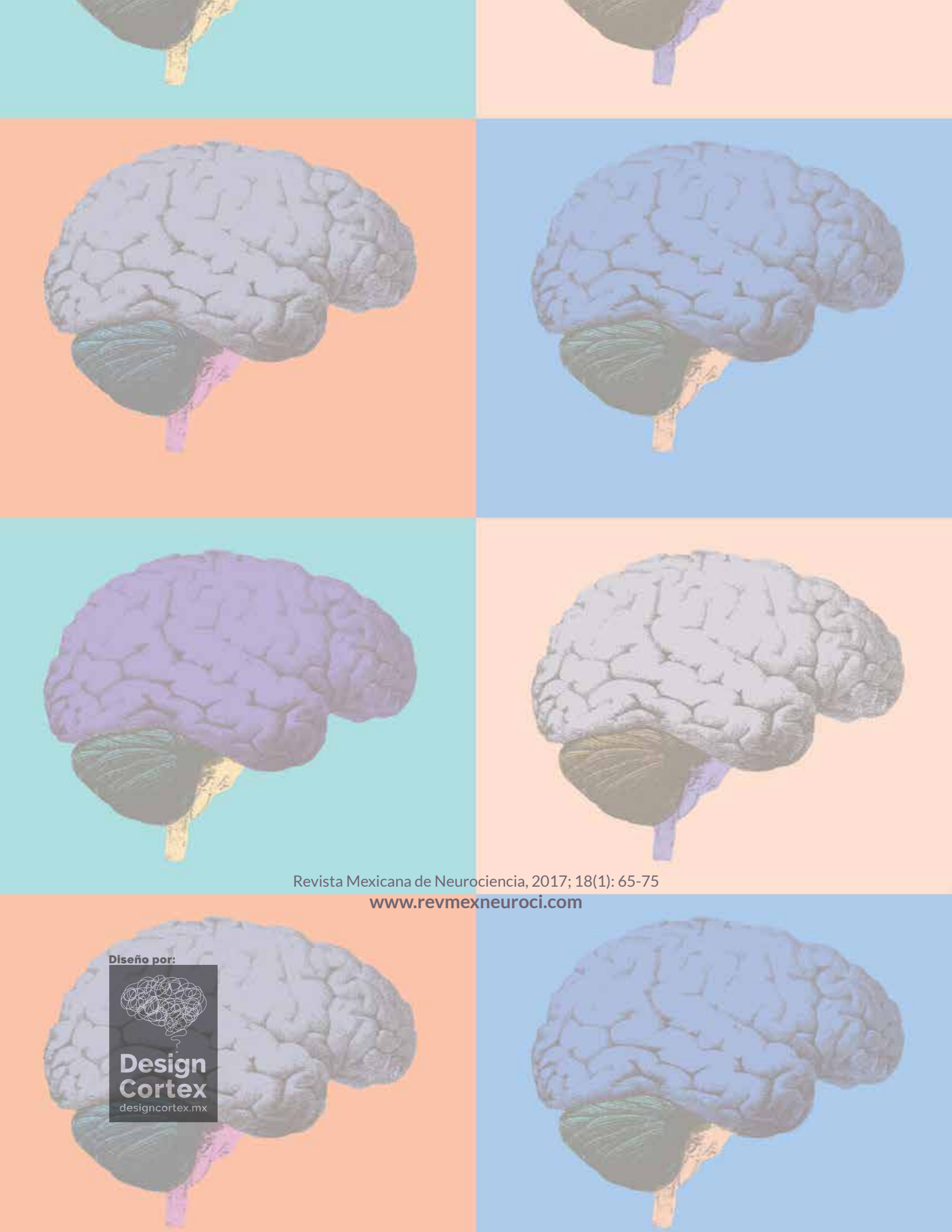
Fuentes de financiamiento

No existió una fuente de financiamiento particular para este informe científico

Referencias

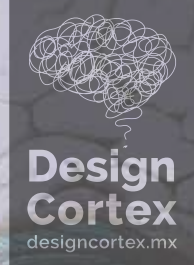1. Katsaridis V, Papagiannaki C, Aimar E, Curative embolization of cerebral arteriovenous malformations, with onyx® in 101 patients. *Neuroradiology* 2008; 50: 589-597.
2. Pierot L, Januel AC, Herbreteau D, Barreau X, Drouineau J, Berge J, et al. Endovascular treatment of brain arteriovenous malformations using onyx®; results of a prospective multicenter study. *J Neuroradiol* 2009; 36: 147-152.
3. Del Valle R, Zenteno M, Jaramillo J, Lee A, De Anda S. Definition of the key target volumen in radiosurgical management of arteriovenous malformations: a new dynamic concept base don angiographic circulation time. *J Neurosurg* 2008; 109: 41-50.
4. Kaspera W, Ladzinski P, Larysz P, Majchrzak H, Hebda A, Kopera M, et al. Transcranial color-coded Doppler assessment of cerebral arteriovenous malformation hemodynamics in patients treated surgically or with staged embolization. *Clinical Neurology and Neurosurgery* 2014; 116: 46-53.
5. Weber W, Kis B, Siekmann R, Kuehne D. Endovascular treatment of Intracranial Arteriovenous Malformations with Onyx®: technical aspects. *AJNR Am J Neuroradiol* 2007; 28: 371-377.
6. Abud DG, Riva R, Nakiri GS, Padovani F, Khawaldeh M, Mounayer C. Treatment of brain arteriovenous malformation by double arterial catheterization with simultaneous injection of Onyx®: Retrospective series of 17 patients. *AJNR Am J Neuroradiol* 2011; 32: 152-158.
7. Mounayer C, Hammami N, Piotin M, Spelle L, Benndorf G, Kessler I, et al. Nidal Embolization of Brain Arteriovenous Malformations Using Onyx® in 94 Patients. *AJNR Am J Neuroradiol* 2007; 28: 518-523.
8. Perez-Higueras A, Lopez RR, Tapia DQ. Endovascular treatment of cerebral AVM: our experience with Onyx®. *Interv Neuroradiol* 2005; 5: 11: 141-157.
9. Hofmeister C, Stapf C, Hartmann A, Sciacca RR, Mansmann U, terBrugge K, et al. Demographic, Morphological, and Clinical Characteristics of 1289 patients with brain arteriovenous malformation. *Stroke* 2000; 31: 1307-1310.
10. Panagiotopoulos V, Gizewski E, Asgari S, Regel J, Forsting M, Wanke I. Embolization of Intracranial Arteriovenous Malformations with Ethylene Vinyl Alcohol Copolymer (Onyx®). *AJNR Am J Neuroradiol* 2009; 30: 99-106.
11. Jayaraman MV, Marcellus ML, Hamilton S, Do HM, Campbell D, Chang SD, et al. Neurologic Complications of Arteriovenous Malformation Embolization Using Liquid Embolic Agents. *AJNR Am J Neuroradiol* 2008; 29: 242-246.
12. Viñuela F, Dion JE, Duckwiler G, Martin NA, Lylyk P, Fox A, et al. Combined endovascular embolization and surgery in the management of cerebral arteriovenous malformations: experience with 101 cases. *J Neurosurg* 1991; 75: 856-864.
13. Kader A, Young WL, Pile-Spellman J, Mast H, Sciacca RR, Mohr JP, et al. The influence of hemodynamic and anatomic factors on hemorrhage from cerebral arteriovenous malformations. *Neurosurgery* 1994; 34: 801-807.
14. Yamada S, Takagi Y, Nozaki K, Kikuta K, Hashimoto N. Risk factors for subsequent hemorrhage in patients with cerebral arteriovenous malformations. *J Neurosurg* 2007; 107: 965-972.
15. Spetzler RF, Martin NA. A proposed gradomg system for arteriovenous malformations. *J Neurosurg* 2008; 108: 186-193.
16. Mohr JP, Parides MK, Stapf C, Moquete E, Moy CS, Overbey JR, et al. Medical management with or without interventional therapy for unruptured brain arteriovenous malformations (ARUBA): a multicentre, non-blinded, randomised trial. *Lancet* 2014; 15: 614-621.
17. Kuhmonen J, Piippo A, Väärt K, Karatas A, Ishii K, Winkler P, et al. Early surgery for ruptured cerebral arteriovenous malformations. *Acta Neurochir Suppl* 2005; 94: 111-114.
18. Ondra SL, Troupp H, George ED, Schwab K. The natural history of symptomatic arteriovenous malformations of the brain: a 24 year follow up assessment. *J Neurosurg* 1990; 73: 387-391.
19. Muñoz F, Clavel P, Molet J, Castaño C, de Teresa S, Solivera J, et al. Current management of arteriovenous malformations. Retrospective study of 31 cases and literature review. *Neurocirugía (Astur)* 2007; 18: 394-405.
20. Han P, Ponce F, Spetzler RF. Intention to treat analysis of Spetzler Martin grades IV and V anrteriovenous malformation. Natural history and treatment paradigm. *J Neurosurg* 2003; 98: 3-7.

21. Chang SD, Marcellus ML, Marks MP, Levy RP, Do HM, Steinberg GK. Multimodality treatment of giant intracranial arteriovenous malformations. *Neurosurgery* 2003; 53: 1-11.
22. Hauck EF, Welch BG, White JA, Purdy PD, Pride LG, Samson D. Preoperative embolization of cerebral arteriovenous malformations with Onyx®. *AJNR Am J Neuroradiol* 2009; 30: 492-495.
23. Xu F, Ni W, Liao Y, Gu Y, Xu B, Leng B, et al. Onyx® embolization for the treatment of brain arteriovenous malformations. *Acta Neurochir (Wien)* 2011; 153: 869-978.
24. Natarajan SK, Ghodke B, Britz GW, Born DE, Sekhar LN. Multimodality treatment of brain arteriovenous malformations with microsurgery after embolization with onyx®; single-center experience and technical nuances. *Neurosurgery* 2008; 62: 1213-1225.
25. Chang SD, Marcellus ML, Marks MP, Levy RP, DoHM, Stenberg GK. Multimodality treatment of giant intracranial arteriovenous malformations. *Neurosurgery* 2003; 53: 1-11.



Revista Mexicana de Neurociencia, 2017; 18(1): 65-75
www.revmexneuroci.com

Diseño por:



**Design
Cortex**
designcortex.mx