

Enero-Febrero  
Volumen 16, Año 2015 Número 1

# Revista Mexicana de **Neurociencia**

Publicación oficial de la Academia Mexicana de Neurología A.C.

Revista Mexicana de Neurociencia 2015; 16(1): 16-29

Órgano Oficial de Difusión de la AMN



[www.revmexneuroci.com](http://www.revmexneuroci.com) / ISSN 1665-5044

# Contribución Original

Fernández-Martínez Ana María,<sup>1</sup> Samper-Wamba José Daniel,<sup>1</sup> Valdivia-Ruiz Jorge,<sup>2</sup> Rosati Santiago,<sup>1</sup> Balboa-Arregui Oscar<sup>1</sup>

<sup>1</sup>Servicio de Radiodiagnóstico del Complejo Asistencial Universitario de León; León, España.

<sup>2</sup>Servicio de Medicina Intensiva del Complejo Asistencial Universitario de León; León, España.

## Tratamiento endovascular de aneurismas intracraneales rotos y no rotos: Nuestra experiencia en una década

Endovascular treatment of ruptured and unruptured intracranial aneurysms: Our experience in a decade

## Resumen

**Introducción:** Un aneurisma intracraneal es una dilatación vascular cuya rotura supone una urgencia vital. Tanto el abordaje quirúrgico como el endovascular son opciones terapéuticas válidas.

**Objetivo:** Evaluar los resultados del tratamiento endovascular en aneurismas rotos y no rotos en diez años de experiencia.

**Métodos:** Se han analizado todos los pacientes diagnosticados de aneurisma intracraneal y tratados mediante un abordaje endovascular en nuestro centro durante diez años, de 2003 a 2012.

**Resultados:** Se embolizaron 45 aneurismas cerebrales no rotos en 38 pacientes y 106 aneurismas rotos; un total de 151 aneurismas cerebrales en 144 pacientes. La edad media de los pacientes fue de  $55.5 \pm 14.4$  años con una distribución de 89 mujeres (61.5%) y 55 hombres (38.5%). En los pacientes tratados de aneurisma roto la estancia media en la UCI significativamente mayor que en los pacientes tratados de aneurisma no roto (10.4 vs 1.6 días;  $p < 0.001$ ). Las complicaciones ocurridas en las primeras 24 horas del procedimiento fueron dominantes en el grupo de pacientes tratados de aneurisma roto (2.2% vs 35.8%;  $p < 0.001$ ). El 97.8% de los pacientes tratados de aneurisma no roto y el 72.6% de los tratados de aneurisma roto eran independientes para las actividades básicas de la vida diaria un año después del procedimiento.

**Conclusiones:** Los pacientes tratados de aneurisma cerebral no roto mediante un abordaje endovascular presentaron escasas complicaciones y una recuperación temprana. Tanto en los pacientes tratados de aneurisma cerebral roto como no roto se logró un alto porcentaje de pacientes independientes para las actividades básicas de la vida diaria al cabo de un año.

### Palabras clave.

*Aneurisma intracraneal, aneurisma roto, embolización, hemorragia subaracnoidea, tratamiento endovascular.*

## Abstract

**Introduction:** The rupture of an intracranial aneurysm is a vital emergency. Both surgical and endovascular approaches are valid therapeutic options in this situation.

**Objective:** To evaluate the results of endovascular approach of ruptured and unruptured intracranial aneurysms in 1a single-center 10-year experience. **Methods:** We analyzed all patients diagnosed and treated intracranial aneurysm using an endovascular approach in our center during 10 years, from 2003 to 2012.

**Results:** A total of 45 unruptured cerebral aneurysms in 38 patients, and 106 ruptured aneurysms were embolized. A total of 151 cerebral aneurysms were identified in 144 patients. In all, 89 women (61.5%) and 55 men (38.5%) were analyzed. The mean age of the patients was  $55.5 \pm 4.4$  years. In patients treated for ruptured aneurysms the time of stay in ICU was significantly higher than in patients

treated for unruptured aneurysm (10.4 vs 1.6 days;  $p < 0.001$ ). Complications occurred in the first 24 hours of the procedure were dominant in the group of patients treated of ruptured aneurysms (2.2% vs 35.8%;  $p < 0.001$ ). In all, 97.8% of patients treated for unruptured aneurysm and 72.6% of those treated of ruptured aneurysm were independent for basic activities of daily living one year after the procedure.

**Conclusions:** Patients with unruptured cerebral aneurysms treated by endovascular approach presented few complications and an early recovery. Both patients with ruptured cerebral aneurysm as unruptured was achieved a high proportion of independent patients for basic activities of daily living after one year.

### Keywords

*Embolization, endovascular treatment, intracranial aneurysms, ruptured aneurysm, subarachnoid hemorrhage.*

**Correspondencia:** Ana María Fernández Martínez.  
Servicio de Radiodiagnóstico del Complejo Asistencial Universitario de León.  
Dirección postal: C/ Altos de Nava s/n. Código postal 24071. León. España.  
Teléfono: +34 987 23 74 00 extensión 42140 FAX: +34987233322  
Correo electrónico: anitarayos@gmail.com

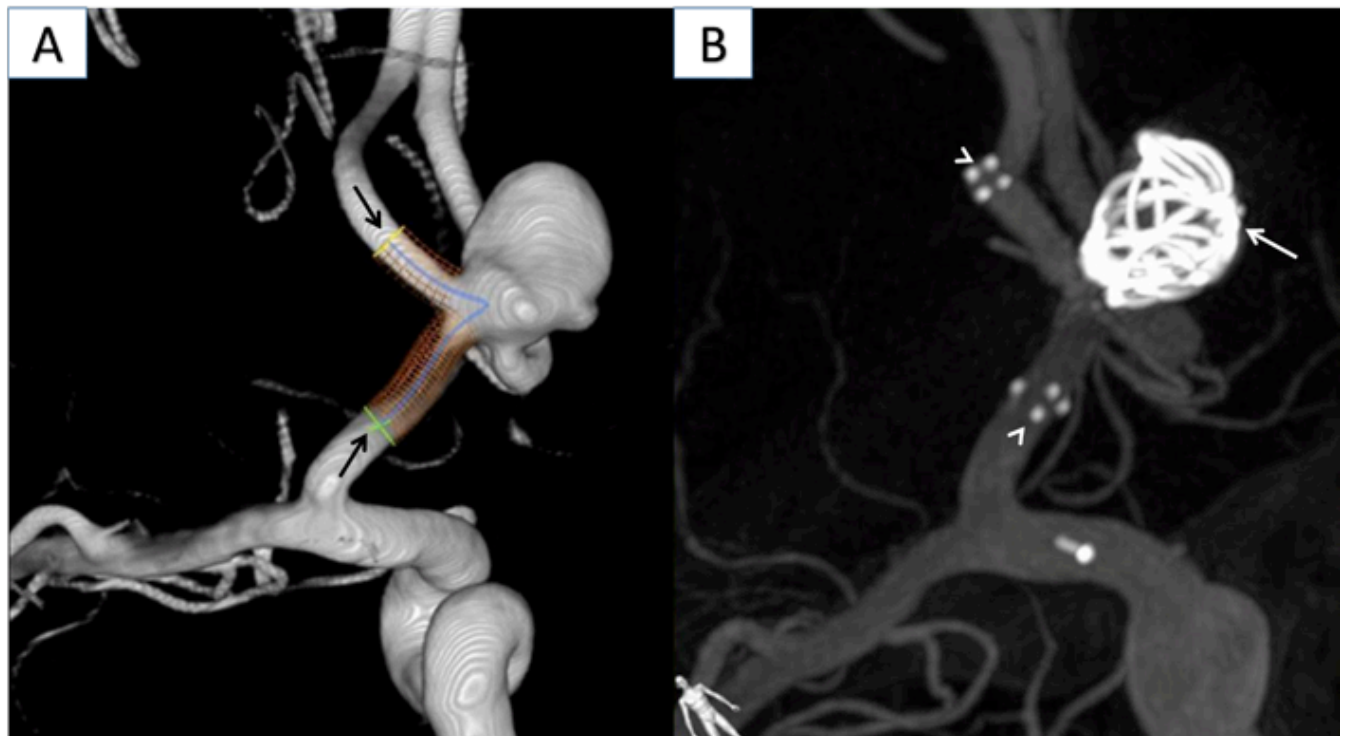
Artículo recibido: agosto 22, 2014  
Artículo aceptado: octubre 01, 2014

## Introducción

Los aneurismas intracraneales son dilataciones focales en las paredes de las arterias cerebrales y típicamente se localizan en las bifurcaciones arteriales.<sup>1-2</sup> Su prevalencia en la población general es de un 2-3%.<sup>3</sup> El riesgo de rotura de un aneurisma se estima entre un 1-2% por año<sup>4</sup> y la presentación más grave es la hemorragia subaracnoidea (HSA). Clínicamente se manifiesta como cefalea brusca e intensa, rigidez de nuca y trastornos del nivel de conciencia o déficits focales variables.<sup>5-7</sup> La HSA aneurismática tiene una frecuencia de resangrado en las primeras 24 horas del 10-15%<sup>8</sup> por ello, el objetivo principal del tratamiento en estos pacientes es prevenir la hemorragia recurrente y la isquemia cerebral secundaria.<sup>9</sup> La mortalidad sin tratamiento oscila entre un 60-70%.<sup>10</sup> La técnica diagnóstica de elección es la tomografía computarizada (TC) que permite visualizar la HSA<sup>11-13</sup> y predecir el vasoespasmo.<sup>14</sup>

Los aneurismas no rotos asintomáticos se diagnostican de forma incidental en estudios de imagen realizados por otros motivos, y los no rotos sintomáticos por el efecto de masa que provocan.<sup>15</sup> Existen dos procedimientos válidos para excluir los aneurismas cerebrales de la circulación sanguínea: cierre quirúrgico del cuello mediante clipaje externo o bien rellenando el saco aneurismático con materiales específicos mediante un abordaje endovascular (*Figura 1*).

El ensayo "International subaracnoidea Aneurysm Trial" (ISAT) que comparó ambos tratamientos en aneurismas rotos demostró que el número de pacientes muertos o dependientes al año con tratamiento endovascular fue inferior que con tratamiento quirúrgico con una reducción del riesgo absoluto de 6.9% (riesgo relativo 22.6%), incluso a pesar de una mayor tasa global de resangrado tras



**Figura 1.** Neuroangiografía digital: Aneurisma sacular en la arteria comunicante anterior. Diseño y simulación de la colocación de un stent antes del tratamiento (flechas negras) (A). Control postembolización del aneurisma relleno de espirales de platino (flecha blanca) y marcadores de los extremos del stent (cabecitas de flecha) (B).

la embolización (2.9%) que tras cirugía (0.9%).<sup>16,17</sup> Aunque existen peculiaridades a tener en cuenta para una u otra actuación y no existe un consenso establecido de indicaciones absolutas para elegir una de ellas,<sup>10,18</sup> desde la publicación de los resultados del estudio ISAT parece justificada la tendencia actual del abordaje endovascular como primera intención terapéutica en aneurismas rotos. En los aneurismas no rotos el tratamiento endovascular también se ha utilizado ampliamente. Sin embargo la decisión terapéutica se basa en factores clínicos del paciente y anatómicos del aneurisma (tamaño, localización y morfología) según resultados del "Study of Unruptured Intracranial Aneurysms" (ISUA).<sup>15</sup>

Tras tener una percepción subjetiva de resultados óptimos en el tratamiento endovascular de los aneurismas cerebrales, planteamos un estudio en el que evaluamos nuestra actuación en aneurismas rotos y no rotos comparando los resultados entre ambos grupos con el fin apoyar el tratamiento endovascular en esta patología.

## Métodos

Estudio retrospectivo basado en una serie de pacientes diagnosticados de aneurismas intracraneales rotos (que se diagnosticaron con HSA) y no rotos y tratados mediante un abordaje endovascular durante un periodo de diez años, de 2003 a 2012, en nuestro centro; un hospital de tercer nivel que atiende a una población aproximada de 500.000 habitantes. Se excluyeron aquellos pacientes diagnosticados de aneurismas intracraneales o HSA aneurismática no tratados y los tratados quirúrgicamente.

Se ha utilizado como fuente de datos el archivo de la sección de Radiología Intervencionista (RI). Los pacientes recibieron información del procedimiento y de sus posibles complicaciones y se obtuvo el consentimiento informado por escrito en todos los casos. La realización y publicación de este estudio fueron aprobadas por el Comité de Ética de Investigación Clínica de nuestro hospital. Las imágenes de TC se obtuvieron en dos

aparatos: TC Somatom Sensation TM 16 y TC Somatom Definition TM 64 AS; Siemens (Erlangen, Alemania). La sala de RI contaba con un sistema de neuroangiografía digital con panel plano (Allura xper FD20, Philips; Best, Holanda).

Todos los procedimientos fueron realizados por dos neurorradiólogos intervencionistas con más de diez años de experiencia en el tratamiento endovascular de aneurismas cerebrales. Se realizó un seguimiento protocolizado durante cinco años mediante pruebas de imagen, salvo en los pacientes en los que no ha pasado este periodo entre el tratamiento y el inicio del estudio. Hubo siete pacientes tratados de aneurisma cerebral roto que fallecieron, en estos tampoco se alcanzó un seguimiento de 5 años: seis de ellos fallecieron durante el tiempo de ingreso después del procedimiento por lo que el seguimiento mínimo fue de 1 día y el máximo de 20 días; el paciente restante falleció por rotura del aneurisma tratado después de 10 meses.

La forma de determinar qué pacientes eran candidatos al tratamiento endovascular y quiénes al quirúrgico en la situación de una HSA aneurismática estaba determinada por la existencia de hematoma intraparenquimatoso cerebral y compromiso de la línea media, en cuyo caso los pacientes eran intervenidos quirúrgicamente para drenaje del hematoma y clipaje del aneurisma. En el resto de los casos, tras una arteriografía detallada del aneurisma, se realizó embolización cuando el acceso vascular y las características morfológicas del saco aneurismático permitieron su empaquetamiento. En el caso de los aneurismas diagnosticados no rotos no ha existido un consenso de qué tratamiento emplear y generalmente han sido embolizados los situados en la bifurcación de la carótida, en el segmento de la comunicante posterior y en localización vertebrobasilar y también, aquellos casos en los que el paciente prefirió este tipo de tratamiento como primera opción.

Las variables recogidas de cada paciente fueron edad, sexo, HTA y tabaquismo. Además se incluyeron los siguientes datos sobre el aneurisma: roto (HSA) o no roto, único o múltiples, localización y técnica diagnóstica (angiografía por TC (ATC), angiografía por resonancia magnética (ARM) y arteriografía).

La existencia de HSA fue clasificada mediante la escala de Fisher.<sup>14</sup> Con las escalas de Glasgow<sup>19</sup> y Hunt y Hess<sup>20</sup> se evaluó la situación clínica antes del procedimiento endovascular. Se constataron las complicaciones ocurridas en las primeras 24 horas del procedimiento (sangrado, isquemia, hidrocefalia, vasoespasma y edema cerebral) y otras complicaciones ocurridas posteriormente durante el ingreso, así como el número de días de estancia en UCI. Se recogieron también datos sobre la evolución radiológica (recanalización, recidiva, retratamiento) y grado de dependencia mediante la Escala de Rankin modificada a los 6 meses y un año, considerando un grado  $\leq$  II como independencia para las actividades básicas de la vida diaria (ABVD).<sup>21</sup> Consideramos como cierre correcto del aneurisma la oclusión completa y la existencia de cuello residual para preservar el origen de una rama, y como cierre incompleto la existencia de relleno en el saco aneurismático. El empeoramiento del grado de cierre del aneurisma en los controles de imagen bien por compactación de los coils o bien por crecimiento del aneurisma, se consideró recanalización del mismo. Se entendió como recidiva la rotura de un aneurisma previamente roto y tratado mediante embolización.

Para facilitar la comprensión de los resultados se dividieron en dos grupos: aneurismas embolizados rotos y no rotos.

Los aneurismas se clasificaron según su localización en circulación anterior (arterias carótida interna (CI), oftálmica, coroidea, comunicante posterior (ACoP), cerebral media (ACM), comunicante anterior (ACoA), cerebral anterior y pericallosa) y circulación posterior (arterias cerebral posterior, basilar, vertebral y cerebelosa pósteroinferior (PICA)).

En cuanto al análisis estadístico las variables fueron introducidas en una hoja de cálculo de Microsoft Excel para Windows y posteriormente analizadas mediante el programa estadístico SPSS v. 20.0. Las variables cualitativas se describieron en número absoluto y porcentaje y las cuantitativas se describieron como media, mediana, desviación estándar y rango intercuartílico. El análisis de las

posibles diferencias entre variables cualitativas fue realizado mediante el test de Fisher y para el análisis de las diferencias entre variables cuantitativas se empleó el test de Mann-Whitney por tratarse de una muestra con distribución no normal. El valor de significación considerado fue de  $p < 0,05$ .

## Resultados

Resultados en aneurismas no rotos: Se embolizaron 45 aneurismas cerebrales en 38 pacientes, 20 hombres (52.6%) y 18 mujeres (47.4%). La edad media de los pacientes fue de 53.4 años (edad mínima de 19 y máxima de 76 años). Se encontraron 23 pacientes hipertensos (60.5%) y 15 con tensión arterial normal (39,5%). En cuanto al tabaquismo la mayoría eran no fumadores 28 (73.3%). Únicamente en 2 pacientes (5.3%) existían antecedentes familiares de aneurismas. El motivo de consulta más frecuente en cuyos estudios de imagen se detectaron aneurismas fue la cefalea inespecífica. En todos los pacientes la puntuación en la escala de Glasgow al inicio del procedimiento fue de 15 y el grado en la escala Hunt-Hess de I. La localización más frecuente en este grupo fueron los aneurismas de la arteria carótida interna (12, 26.7%) seguida de los de la comunicante posterior (11, 24.4%).

En 44 de los 45 aneurismas tratados (97.8%) no se produjeron complicaciones; el caso restante (2.2%) presentó un pequeño sangrado del aneurisma después del procedimiento con una recuperación completa sin necesidad de retratamiento y bacteriemia durante el ingreso hospitalario. Este paciente sufrió una nueva hemorragia por rotura del aneurisma a los 10 meses de ser tratado y falleció.

El número de días de estancia en UCI fue de 1 día en 44 (97.8%) casos y de 9 días en el caso (2.3%) de la complicación descrita. La media del grupo fue de 1.6 ( $\pm$ 1.4) días.

En cinco casos (11.1%) se visualizó resto de flujo en el cuello del aneurisma tras el procedimiento y a pesar de clasificarse inicialmente como cierre

correcto del aneurisma, en controles de imagen posteriores se observó mayor relleno del saco aneurismático debido a la compactación de los coils por lo que se consideró recanalización. Estos casos se retrataron. En este grupo sólo el paciente mencionado falleció y en la valoración del grado de dependencia según la Escala de Rankin modificada al año del procedimiento los 44 (97.8%) casos restantes los pacientes resultaron ser independientes para las actividades básicas de la vida diaria.

Los resultados de este grupo nos indican un cierre completo del aneurisma de 88.9%, tasa de recanalización de 11.1% e independencia al año del procedimiento de 97.8%.

#### Resultados en aneurismas rotos:

Fueron embolizados 106 aneurismas cerebrales rotos que se diagnosticaron en el contexto de HSA, 71 mujeres (67%) y 35 hombres (33%); con una edad media de 56 años (edad mínima de 25 y máxima de 81 años). La proporción entre pacientes hipertensos y no hipertensos fue similar 58 (54.7%)

y 48 (45.3%) pacientes, respectivamente. Eran fumadores 43 (40.6%) pacientes y 63 no fumadores (59.4%). No se identificaron antecedentes familiares de aneurismas en este grupo. Dos pacientes (1.8%) estaban diagnosticados de poliquistosis renal. La localización más frecuente de los aneurismas rotos fue de la arteria comunicante anterior (42, 39.6%) seguida de los de la comunicante posterior (32, 30.2%).

Se empleó la escala de Fisher para clasificar la HSA (figura 2). El grado obtenido más frecuente fue el IV (54 pacientes, 50.9%), seguido de los grados II (29 pacientes, 27.4%), III (18 pacientes, 17.0%) y grado I (5 pacientes, 4.7%).

La mediana de puntuación de la escala de Glasgow a la llegada al centro en estos pacientes fue de 14 puntos, una puntuación mínima de 4 y máxima de 15. En cuanto a la escala Hunt-Hess para valoración neurológica antes del procedimiento, 38 pacientes (35.8%) puntuaron grado II, 27 pacientes (25.5%) grado I, 20 pacientes (18.9%) grado IV, 14 pacientes (13.2%) grado III y 7 pacientes (6.6%) grado V.

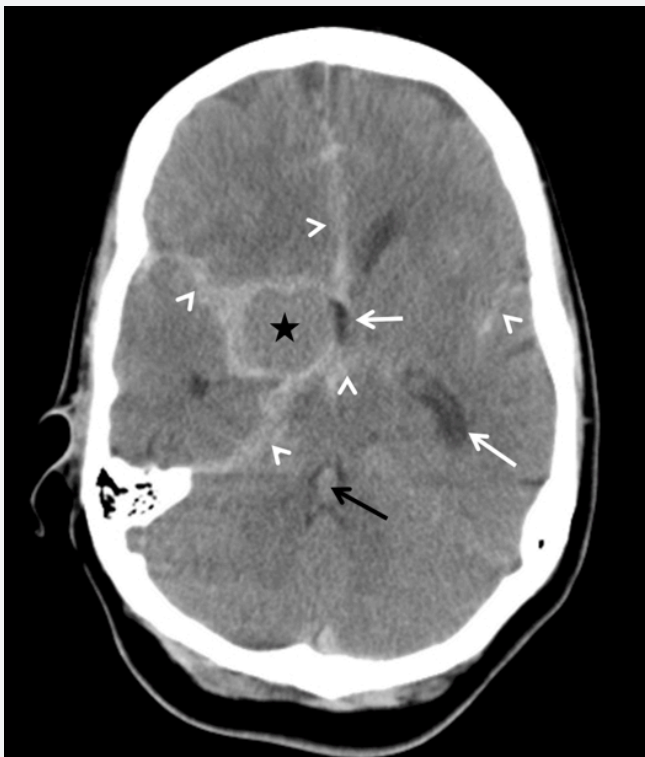

Figura 2.

TC craneal sin contraste intravenoso en el que se visualiza HSA aneurismática grado Fisher IV: HSA en las cisuras de Silvio, tienda del cerebelo, hoz y cisternas de la base (cabezas de flecha) y contenido hemorrágico en el cuarto ventrículo (flecha negra). Discreta dilatación del tercer ventrículo y del ventrículo lateral izquierdo (flechas blancas). También se identifica una formación redondeada (estrella) que corresponde a un aneurisma de la carótida interna derecha que se confirmó posteriormente en el estudio con contraste intravenoso.

Las complicaciones se clasificaron según hubieran tenido lugar en las primeras 24 horas o posteriormente al procedimiento endovascular. Entre las primeras, se incluyeron isquemia, hidrocefalia, vasoespasmos, hemorragia y edema; se detectaron 55 complicaciones sobre 38 pacientes (35.8%) ya que algunos de ellos presentaron más de una complicación (*Figura 3*).

En 50 pacientes (47.2%) se constataron otras complicaciones ocurridas posteriormente durante el ingreso: 44 (41.5%) pacientes con infección sistémica, 39 (36.8%) insuficiencia respiratoria y 11 (10.4%) ventriculitis; otras complicaciones menos frecuentes ocupan el 11.3% restante. El número medio de días de estancia en la UCI fue de  $10.3 \pm 8.3$  días.

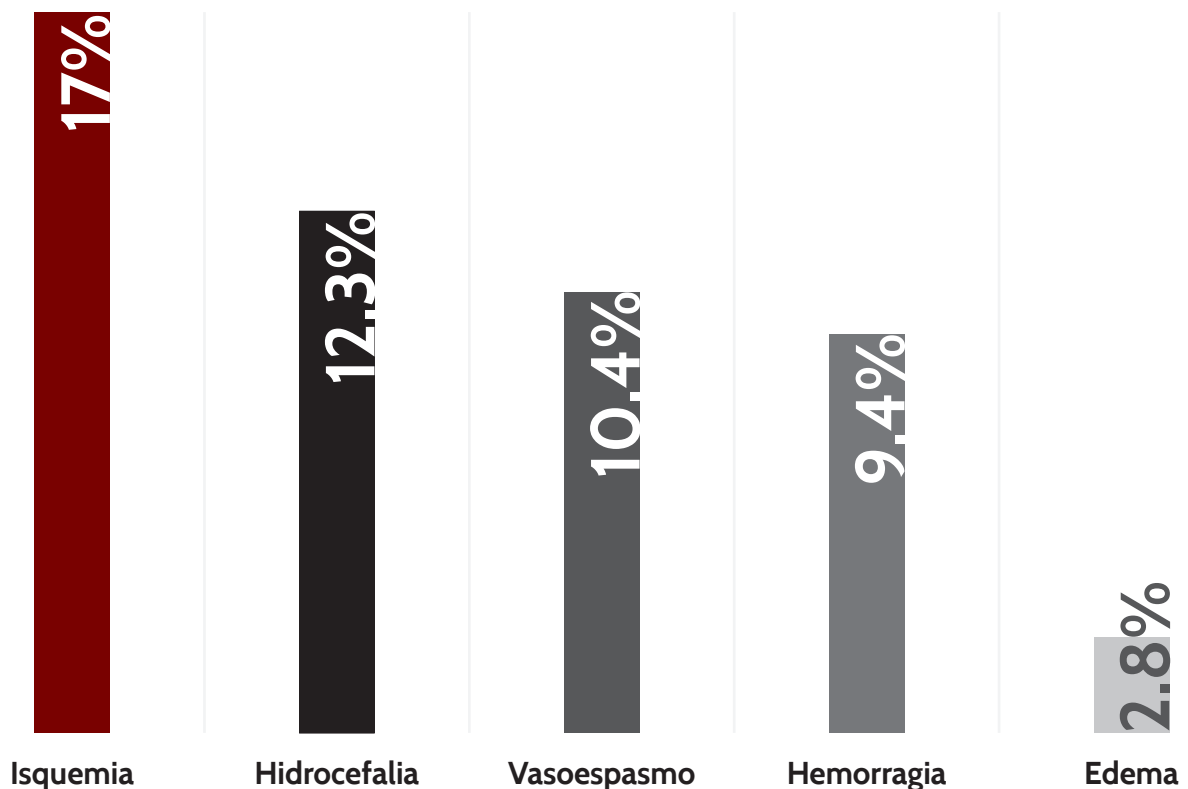
En 95 casos (89.6%) se informó cierre completo del aneurisma. Nueve casos (8.5%) fueron catalogados de cierre correcto del aneurisma con resto de flujo en el cuello tras el procedimiento; en los controles

de imagen sucesivos se observó mayor relleno del saco aneurismático debido a la compactación de los coils por lo que fueron considerados como recanalización. En 2 casos (1.8%) se clasificó cierre incompleto del aneurisma tras identificar relleno de flujo en el saco del aneurisma.

Fue necesario retratar a 13 pacientes (12.2%): 9 (69.2%) casos debido a recanalización del aneurisma; 2 (15.4%) por cierre incompleto del mismo y los otros dos casos (15.4%) por rotura del aneurisma previamente embolizado 5 y 6 años antes, respectivamente.

En cuanto al grado de dependencia según la Escala de Rankin modificada al año del procedimiento, 77 (72.6%) pacientes eran independientes para las actividades básicas de la vida diaria (grado  $\leq$  II).

Fallecieron 8 pacientes (7.5%), 6 por complicaciones en el periodo de ingreso posterior al procedimiento y 2 por recidiva de rotura aneurismática después de



*Figura 3.* Porcentaje de complicaciones ocurridas en las primeras 24 horas después del procedimiento endovascular.



5 y 6 años de ser tratados respectivamente. La tasa de mortalidad después de un año del tratamiento en aneurismas rotos fue de 5,6% (6 pacientes).

Los resultados de este grupo muestran cierre completo del aneurisma de 89.6%, de tasa de recanalización de 8.5%, recidiva de la rotura de 1.8% e independencia al año del procedimiento de 72.6%.

En la **tabla 1** se resumen los resultados obtenidos en ambos grupos.

Análisis conjunto y comparativo entre los grupos de aneurismas rotos y no rotos:  
En referencia al tipo de circulación el 92.1% de los aneurismas estaban localizados en la circulación anterior (**figura 4**). En 34 pacientes (22.5%) se diagnosticó más de un aneurisma.

El número medio de días de estancia en la UCI en todos los pacientes tratados fue de  $7.8 \pm 8.1$  días. En los pacientes con aneurisma roto la estancia media fue de  $10.4 \pm 8.4$  días mientras que en los tratados de aneurisma no roto fue significativamente inferior ( $1.6 \pm 1.4$  días) ( $p < 0,001$ ). Los pacientes que sufrieron algún tipo de complicación estuvieron en la UCI mayor número de días que los pacientes sin complicaciones:  $5.4 (\pm 6.7)$  días y  $3.4 (\pm 4.4)$  días respectivamente ( $p < 0,001$ ). La estancia en UCI en los pacientes que llegaron al centro con un Glasgow de 14 o 15 puntos fue menor que la de aquellos pacientes con una puntuación por debajo (estancia mediana de 3 días en el primer caso y de 18 días en el segundo;  $p < 0,001$ ).

En relación a las complicaciones ocurridas en las primeras 24 horas del procedimiento, en el grupo de aneurismas rotos fueron significativamente mayor que en el grupo de no rotos (35.8% vs

Variables	Aneurismas NO rotos (N=45)	Aneurismas rotos (N=106)
SEXO	52.6% Hombres, 47.4% Mujeres	52.6% Hombres, 47.4% Mujeres
EDAD MEDIA	$53.4 \pm 14.5$ años	$56 \pm 14.3$ años
HTA	60.5%	54.7%
TABAQUISMO	26.3%	40.6%
LOCALIZACIÓN ANEURISMA	Carótida interna 26.7%	Comunicante anterior 39.6%
PUNTUACIÓN ESCALA GLASGOW	15	Mínima 4 – Máxima 15
CONTROL RADIOLÓGICO		
Cierre correcto	45 (100%)	104 (98.1%)
- Oclusión completa	40 (88.9%)	95 (89.6%)
- Cuello residual	5 (11.1%)	9 (8.5%)
Cierre incompleto	0	2 (1.8%)
COMPLICACIONES	2.2%	35.8%
DÍAS DE ESTANCIA UCI	$1.6 \pm 1.4$ días	$10.3 \pm 8.3$ días
RECANALIZACIÓN ANEURISMA	11.1%	8.5%
RECIDIVA DE ROTURA ANEURISMÁTICA	-	1.8%
RETRATAMIENTO ANEURISMA	11.1%	12.2%
ESCALA RANKIN modificada $\leq$ AÑO	97.8%	72.6%
PACIENTES FALLECIDOS	2.2%	7.5%

**Tabla 1.** Resumen de los resultados obtenidos en los grupos de aneurismas no rotos y rotos. Los datos numéricos se expresan en media y desviación estándar y porcentajes. N: tamaño de la muestra del grupo. HTA: hipertensión arterial. UCI: unidad de cuidados intensivos. En color rojo se muestran los valores de p cuyas diferencias resultaron ser estadísticamente significativas ( $P < 0.005$ ) entre ambos grupos.

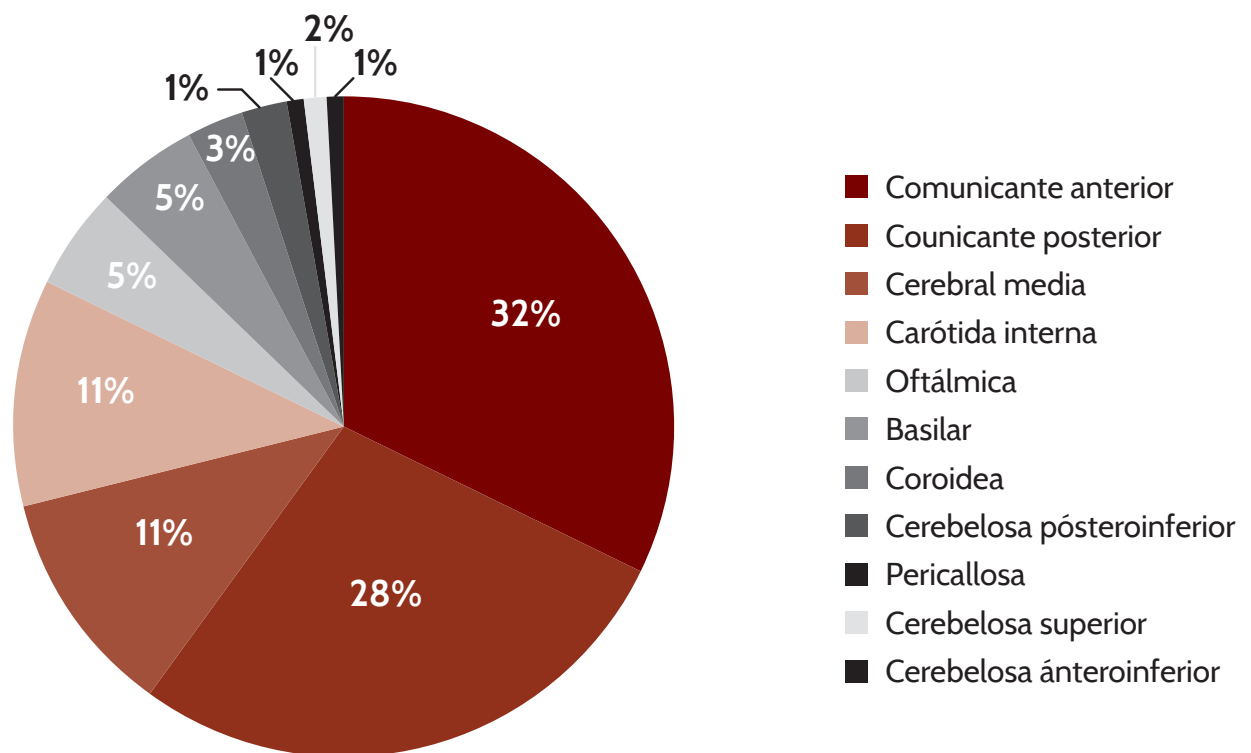
2.2%;  $p < 0,001$ ). En la valoración del grado de dependencia según la Escala de Rankin modificada al año del procedimiento, 121 (83.4%) pacientes eran independientes para las actividades básicas de la vida diaria (grado  $\leq$  II), de los cuales, 77 casos habían sido embolizados rotos y 44 no rotos (72.6% vs 97,8%;  $p = 0,001$ ).

En cuanto al seguimiento radiológico se consideró éxito del procedimiento con un cierre completo del aneurisma en 40 (88.9%) aneurismas no rotos y en 95 (89.6%) rotos.

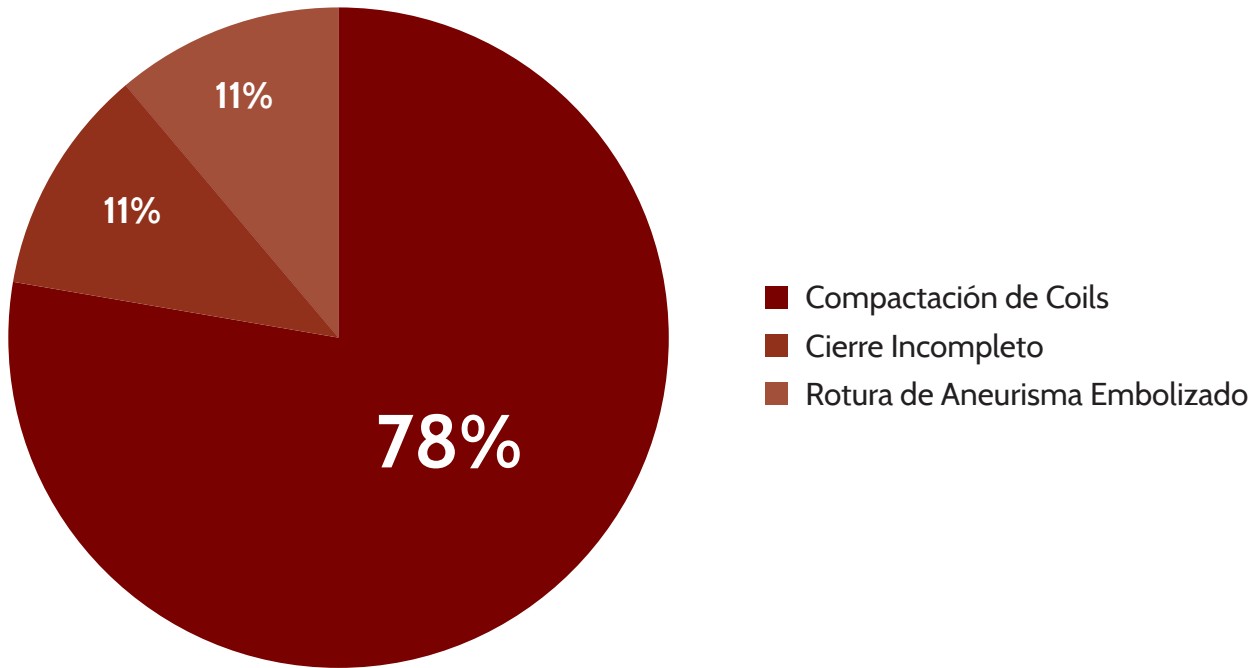
En el total de la muestra se visualizó recanalización del aneurisma en 14 casos (9.8%) 5 aneurismas no rotos (11.1%) y en 9 aneurismas rotos (8.5%). Fue necesario retratar a 18 pacientes (12.6%) (Figura 5). No se identificaron diferencias estadísticamente significativas ( $p > 0.05$ ) entre los porcentajes de recanalización y de retratamiento entre los grupos de aneurismas rotos y no rotos (8.5% vs 11.1% y 12.2% vs 11.1%; respectivamente).

Tras la evaluación mediante la Escala de Rankin modificada a los 6 meses del retratamiento no se identificaron diferencias con respecto al grado de dependencia previa. En la *tabla 2* se muestra la relación entre la puntuación de Glasgow de los pacientes a la llegada del centro y otros parámetros. En total fallecieron 9 (6.3%) pacientes. El porcentaje fue mayor en el grupo de aneurismas rotos que en el grupo de no rotos sin lograr un resultado estadísticamente significativo (7.5% vs 2.3%;  $p > 0.05$ ).

En los primeros cinco años de experiencia en el tratamiento de aneurismas cerebrales se realizaron 61 procedimientos y se constataron complicaciones en 18 (29.5%); en los siguientes cinco años de experiencia se realizaron 90 procedimientos en los cuales hubo complicaciones en 20 (22.2%); ( $p > 0.05$ ).



**Figura 4.** Localización de los aneurismas. De forma global los más frecuentes estaban localizados en la arteria comunicante anterior (32%).



**Figura 5.** Causas del retratamiento expresado en porcentajes. En 18 casos fue necesario el retratamiento: 14 por recanalización del aneurisma (5 del grupo “no rotos” y 9 del grupo “rotos”), 2 por cierre incompleto del saco aneurismático y 2 por rotura del aneurisma embolizado.

	Glasgow $\geq 14$	Glasgow $\leq 13$
Días de estancia UCI (mediana)	3	18
Pacientes con complicaciones (%)	15.2%	85.8%
Rankin $\leq II$ al año (pacientes independientes ABVD, %)	97.1%	2.9%

**Tabla 2.** Relación de la puntuación de Glasgow de los pacientes a la llegada del centro con el número de días de estancia en la Unidad de Cuidados Intensivos (UCI) y porcentaje de pacientes con complicaciones después del procedimiento endovascular y pacientes independientes para actividades básicas de la vida diaria (ABVD) después de un año. En todos los casos se obtuvo un nivel de significación estadístico de  $p < 0,001$ .

## Discusión

El diagnóstico de aneurismas intracraneales va en aumento a lo largo de los años, probablemente en relación con el avance en las técnicas diagnósticas de imagen. Es difícil conocer la incidencia real de los aneurismas cerebrales, ya que salvo que se rompan, den síntomas o se diagnostiquen incidentalmente, permanecen silentes. En la mayoría de las publicaciones el número de mujeres supera al de hombres, dato que está presente en nuestra serie. También los datos de tabaquismo, hipertensión arterial, la edad media y el porcentaje de aneurismas múltiples son similares a los de las series publicadas.<sup>3,22</sup>

El estado clínico al ingreso es el factor pronóstico más importante.<sup>23</sup> Como cabría esperar los pacientes con HSA han presentado menor puntuación de Glasgow al ingreso que los pacientes con aneurisma no roto, los resultados que mostramos también son similares a lo publicado en la literatura<sup>24</sup>. La aparición de complicaciones conlleva la necesidad de prolongar la estancia en la UCI lo que supone mayor gasto económico por cada paciente. Una menor puntuación en la escala de Glasgow a la llegada del paciente se relaciona con mayor riesgo de complicaciones posteriores al procedimiento terapéutico. En nuestro estudio se obtuvo un porcentaje de complicaciones significativamente mayor en los pacientes tratados de aneurismas rotos frente a los tratados de aneurismas no rotos.

La localización de los aneurismas es un aspecto difícil de comparar. En nuestro caso utilizamos una clasificación anatómica agrupando los aneurismas en circulación anterior y posterior para homogeneizar las clasificaciones y compararlas con las distintas series publicadas<sup>22</sup> en las que, el mayor volumen de aneurismas se sitúan en la circulación anterior y principalmente en la ACoA. En nuestra muestra, la mayoría de los aneurismas tanto rotos como no rotos, estaban situados en la circulación anterior.

El hecho de existir menor número de complicaciones en el manejo endovascular de esta patología en los últimos cinco años del periodo de estudio con respecto a los cinco iniciales, podría revelar que la curva de aprendizaje es uno de los factores en la reducción de las complicaciones aunque sin poder demostrar que se pueda deber al azar.

El porcentaje de recanalización, analizando nuestros grupos por separado, fue ligeramente mayor en los aneurismas no rotos que en los rotos, aunque sin lograr diferencias estadísticamente significativas. Esto puede deberse a que el tamaño de la muestra en el grupo de no rotos es menor que en el grupo de rotos, ya que generalmente el tratamiento urgente de un aneurisma roto va encaminado a cerrar el origen de la rotura del saco y prevenir el resangrado, por lo que el resultado o grado inicial de compactación de los coils puede no ser tan satisfactorio como el buscado en los aneurismas no rotos. El uso sistemático de técnicas asistidas ha permitido aumentar las indicaciones del tratamiento endovascular a aneurismas complejos y con una relación cuello-cúpula más desfavorable y cada vez son más los avances técnicos que se desarrollan con el fin de disminuir el porcentaje de repermeabilización.<sup>25-30</sup> Nuestros porcentajes de retratamiento se sitúan próximos al descrito en otras publicaciones.<sup>31</sup>

El porcentaje de aneurismas rotos que resangraron después de la embolización fue de 1.8%, discretamente inferior a lo publicado en la literatura (ISAT: 2.9%)<sup>17</sup>.

La tasa de mortalidad de aneurismas rotos tratados en nuestro estudio es de 5.6%, un porcentaje que se encuentra por debajo del publicado en otros estudios en los que oscila entre 7.5% y 16%.<sup>17,22</sup> El número de pacientes fallecidos ha sido mayor en el grupo de aneurismas rotos debido al mayor número de complicaciones en estos pacientes.

Nuestros resultados son congruentes con los que muestra la literatura en relación al porcentaje de pacientes que resultaron ser independientes para las ABVD.<sup>16,17</sup>

La mayor parte de los estudios publicados respecto al tratamiento de elección en los aneurismas rotos se basan principalmente en pacientes con buen estado clínico y en pacientes con gran deterioro no existen pruebas aleatorias fiables que comparen riesgos y beneficios del abordaje endovascular frente al quirúrgico,<sup>32-35</sup> aunque desde la publicación del estudio ISAT<sup>16,17</sup>, como previamente se ha comentado, la preferencia terapéutica en los aneurismas rotos es el tratamiento endovascular. Son pocos los estudios que realizan un análisis conjunto de aneurismas intracraneales rotos y no rotos como es nuestro caso.<sup>36-38</sup>

La principal limitación de nuestro estudio radica en que es una serie de casos y no se ha podido comparar el tratamiento endovascular con el quirúrgico. Otras limitaciones relevantes son el reducido número de pacientes y la falta de homogeneidad de la muestra al incluir aneurismas rotos y no rotos. Por otro lado no se ha hecho una clasificación detallada del material utilizado

en cada procedimiento. Será necesario, por tanto, aumentar la muestra y comparar la técnica quirúrgica y la endovascular detallando el material utilizado, para confirmar estos resultados.

Si nos centramos únicamente en los aneurismas no rotos que se diagnostican de forma incidental, no existe aún una decisión consensuada de cómo deben ser tratados.<sup>15,22,39-42</sup> En nuestro estudio se obtuvieron resultados óptimos en los pacientes embolizados de aneurismas no rotos con escaso porcentaje de complicaciones y fallecimiento, una temprana recuperación y un alto porcentaje de pacientes independientes; por todo ello nuestro centro asume el tratamiento endovascular, si es posible, como opción terapéutica principal y de elección en este grupo de pacientes.

Tras una década de experiencia en el tratamiento endovascular de los aneurismas intracraneales podemos concluir que en los pacientes tratados de aneurismas cerebrales tanto rotos como no rotos se obtuvo un elevado porcentaje de pacientes que resultó ser independiente para las actividades básicas de la vida diaria al cabo de un año de ser tratados.

#### **Declaración de conflicto de intereses**

Los autores declaran que en este estudio no existen conflictos de interés relevantes.

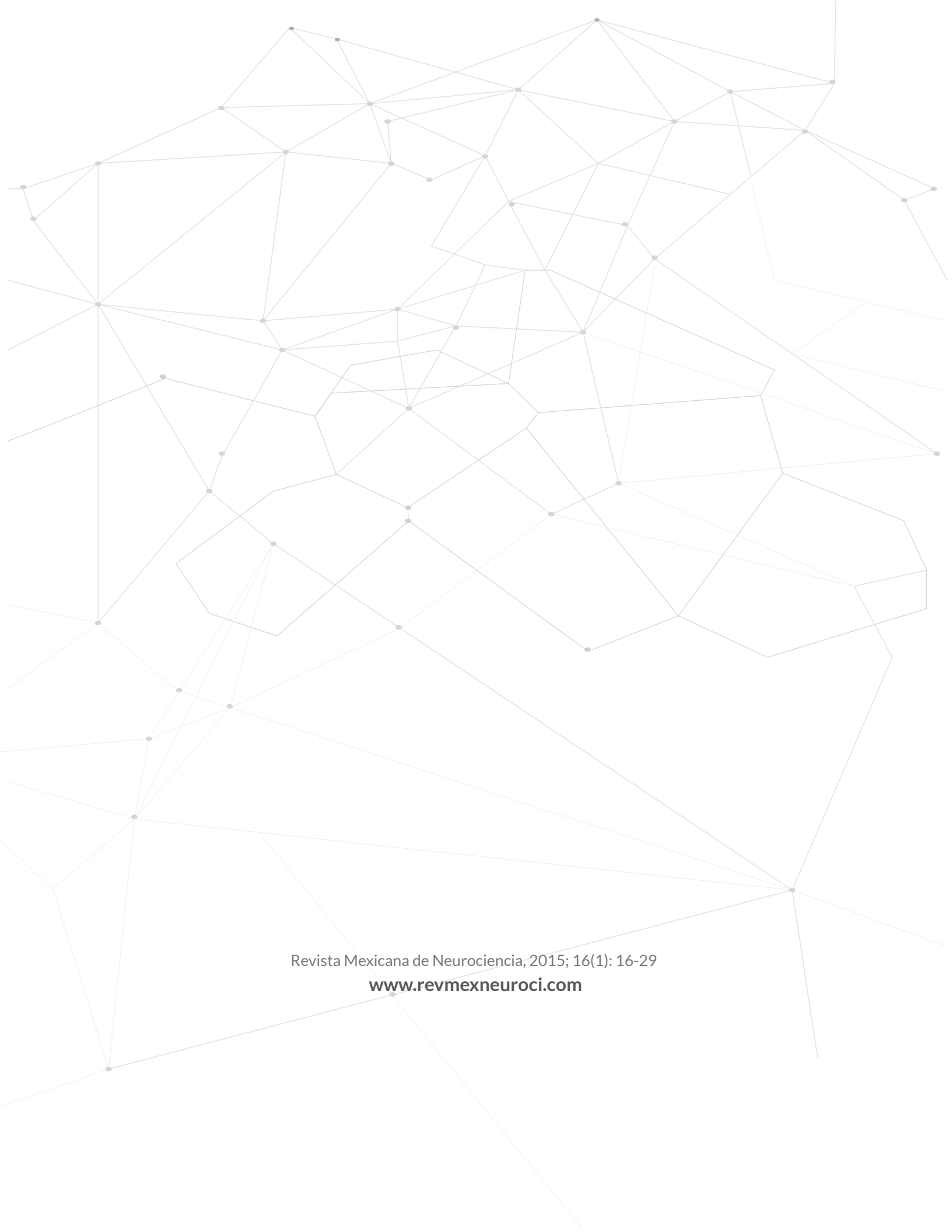#### **Fuentes de financiamiento**

No existieron fuentes de financiamiento para la realización de este estudio científico.

# Referencias

1. Swietaszczyk C, Maciaczyk J, Tafilkławe M, Kasprzak HA. What is the origin of cerebral aneurysms?. *Przegl Lek.* 2004; 61: 115-9.
2. Shojima M, Oshima M, Takagi K, Torii R, Hayakawa M, Katada K, Morita A, Kirino T. Magnitude and role of wall shear stress on cerebral aneurysms: computational fluid dynamic study of 20 middle cerebral artery aneurysms. *Stroke* 2004; 35: 2500-05.
3. Meng H, Wang Z, Hoi Y, Gao L, Metaxa E, Swartz D, Kolega J. Complex hemodynamics at the apex of an arterial bifurcation induces vascular remodeling resembling cerebral aneurysm initiation. *Stroke* 2007; 38: 1924-31.
4. Brisma JL, Song JK, Newell DW. Cerebral aneurysms. *N Eng J Med.* 2006; 355: 928-39.
5. Suarez JL, Tarr RW, Selman WR. Aneurysmal subarachnoid hemorrhage. *N Eng J Med.* 2006; 354: 387-96.
6. Fontanarosa P. Recognition of subarachnoid hemorrhage. *Ann Emerg Med.* 1989; 18: 1199-205.
7. Edlow J. Diagnosis of subarachnoid hemorrhage in the emergency department. *Emerg Med Clin North Am.* 2003; 21: 73-87.
8. Krings T, Mandell DM, Kiehl TR, Geibprasert S, Tymianski M, Alvarez H, et al. Intracranial aneurysms: from vessel wall pathology to therapeutic approach. *Nat Rev Neurol.* 2011; 7: 547-59.
9. Van Gijn J, Kerr R, Rinkel G. Subarachnoid hemorrhage. *Lancet* 2007; 369: 306-18.
10. Lagares A, Gómez P, Alén J, Arikán F, Sarabia R, Horcajadas, et al. A Aneurysmal subarachnoid hemorrhage: group of study of cerebrovascular pathology of the Spanish society of neurosurgery management guideline. *Neurocirugia (Astur).* 2011; 22: 93-115.
11. Van Gijn J, Rinkel GJ. Subarachnoid haemorrhage: diagnosis, causes and management. *Brain* 2001; 124: 249-78.
12. Kidwell CS, Chalela JA, Saver JL, Starkman S, Hill MD, Demchuk AM, et al. Comparison of MRI and CT for detection of acute intracerebral hemorrhage. *JAMA* 2004; 292: 1823-30.
13. Tipper G, U-king-Im JM, Price SJ, Trivedi RA, Cross JJ, Higgins NJ, et al. Detection and evaluation of intracranial aneurysms with 16-row multislice CT angiography. *Clin Radiol.* 2005; 60: 565-72.
14. Fisher C, Kistler J, Davis J. Relation of cerebral vasospasm to subarachnoid hemorrhage visualized by computerized tomographic scanning. *Neurosurgery* 1980; 6: 1-9.
15. Wiebers D, Whisnant J, Huston J, Meissner I, Brown R, Piepgras D, et al. International Study of Unruptured intracranial Aneurysms Investigators. Subarachnoid Aneurysm Trial. Unruptured intracranial aneurysms: natural history, clinical outcome, and risks of surgical and endovascular treatment. *Lancet* 2003; 362: 103-10.
16. Molyneux A, Kerr R, Stratton I, Sandercock P, Clarke M, Shrimpton J, et al. International Subarachnoid Aneurysm Trial (ISAT) collaborative group. International Subarachnoid Aneurysm Trial (ISAT) of neurosurgical clipping versus endovascular coiling in 2143 patients with ruptured intracranial aneurysms: a randomised trial. *Lancet Neurol.* 2002; 360: 1267-74.
17. Molyneux A, Kerr R, Birks J, Ramzi N, Yarnold J, Sneade M, et al.; ISAT Collaborators. Risk of recurrent subarachnoid hemorrhage, death or dependence and standardized mortality ratios after clipping or coiling of an intracranial aneurysm in the International Subarachnoid Aneurysm Trial (ISAT): long-term follow-up. *Lancet Neurol.* 2009; 8: 427-33.
18. McDougall C, Spetzler R, Zabramski J, Partovi S, Hills N, Nakaji P, et al. The Barrow rupture trial. *J Neurosurg.* 2012; 116: 135-44.
19. Rosen DS, Macdonald RL. Subarachnoid hemorrhage grading scales: a systematic review. *Neurocrit Care* 2005; 2: 110-8.
20. Hunt WE, Hess RM. Surgical risk as relates to time of intervention in the repair of intracranial aneurysms. *J Neurosurg.* 1968; 28: 14-20.
21. Rankin J. Cerebral vascular accidents in patients over the age of 60, II: prognosis. *Scott Med J.* 1957; 2: 200-15.
22. Cognard C, Pierot L, Anxionnat R, Ricolfi F. CLARITY Study Group. Results of embolization used as the first treatment choice in a consecutive nonselected population of ruptured aneurysms: clinical results of the Clarity GDC study. *Neurosurgery* 2011; 69: 837-41.
23. Bederson JB, Connolly ES Jr, Batjer HH, Dacey RG, Dion JE, Diringer MN. Guidelines for the management of aneurysmal subarachnoid hemorrhage: a statement for healthcare professionals from a special writing group of the Stroke Council, American Heart Association. *Stroke* 2009; 40: 994-1025.

24. Sakai N, Taki W, Yoshimura S, Hyogo T, Ezura M, Matsumoto Y. RESAT Study Group. Retrospective survey of endovascular treatment for ruptured intracranial aneurysm in Japan: Retrospective Endovascular Subarachnoid Aneurysm Treatment (RESAT) study. *Neurol Med Chir (Tokyo)* 2010; 50: 961-5.
25. Piotin M, Blanc R, Spelle L, Mounayer C, Piantino R, Schmidt PJ, Moret J. Stent-Assisted Coiling of Intracranial aneurysms: Clinical and Angiographic Results in 216 Consecutive Aneurysms. *Stroke* 2010; 41: 110-5.
26. Seibert B, Tummala R, Chow R, Faridar A, Mousavi S, Divani A. Intracranial aneurysms: review of current treatment options and outcomes. *Frontiers in Neurology* 2011; 2: 45.
27. Eddleman C, Welch B, Vance A, Rickert K, White J, Pride G, et al. Endovascular Coils: properties, technical complications and salvage techniques. *J Neurointervent Surg.* 2012; 5: 104-9.
28. Johnston S, Higashida R, Barrow D, Caplan L, Dion J, Hademenos G, et al. Recommendations for the endovascular treatment of intracranial aneurysms: a statement for healthcare professionals from the committee on cerebrovascular imaging of the American Heart Association council on cardiovascular radiology. *Stroke* 2002; 33: 2536-44.
29. Pierot L, Spelle L, Vitry F; ATENA investigators. Immediate anatomic results after the endovascular treatment of unruptured intracranial aneurysms: analysis of ATENA series. *AJNR* 2010; 31: 140-4.
30. Etminan N, Beseoglu K, Barrow D, Bederson J, Brown R, Connolly E, et al. Multidisciplinary consensus on assessment of unruptured intracranial aneurysms: proposal of an International Research Group. *Stroke* 2014; 45: 1523-30.
31. Kallmes D, Ding Y, Dai D, Kadirvel R, Lewis D, Cloft H. A new endoluminal, flow disrupting device for treatment of saccular aneurysms. *Stroke* 2007; 38: 2346-52.
32. Van der Schaaf I, Algra A, Wermer M, Molyneux A, Clarke M, Van Gijn J, et al. Endovascular coiling versus neurosurgical clipping for patients with aneurysmal subarachnoid haemorrhage. *Cochrane Database Syst Rev.* 2005.
33. Qureshi AI, Janardhan V, Hanel RA, Lanzino G. Comparison of endovascular and surgical treatments for intracranial aneurysms: an evidence-based review. *Lancet Neurol.* 2007; 6: 816-25.
34. Darsaut T, Kotowski M, Raymond J. How to choose clipping versus coiling in treating intracranial aneurysms. *Neurochirurgie* 2012; 58: 61-7.
35. Kotowski M, Naggara O, Darsaut T, Raymond J. Systematic reviews of the literature on clipping and coiling of unruptured intracranial aneurysms. *Neurochirurgie* 2012; 58: 125-31.
36. Higashida RT, Lahue BJ, Torbey MT, Hopkins LN, Leip E, Hanley DF. Treatment of unruptured intracranial aneurysms: a nationwide assessment of effectiveness. *AJNR* 2007; 28: 146-51.
37. Fiorella D, Albuquerque FC, Deshmukh VR, McDougall CG. Usefulness of the neuroform stent for the treatment of cerebral aneurysms: results and initial (3-6-mo) follow-up. *Neurosurgery* 2005; 56: 1191-202.
38. Bonneville F, Sourour N, Biondi A. Intracranial aneurysms: an overview. *Neuroimaging Clin. N. Am.* 2006; 16: 371-82.
39. Milosevic Medenica S. Endovascular treatment of wide neck, ruptured and unruptured aneurysms without supporting devices. A single center experience. *Neuroradiol J.* 2013; 26: 97-105.
40. Gory B, Turjman F. Endovascular treatment of 404 intracranial aneurysms treated with nexus detachable coils: short-term and mid-term results from a prospective, consecutive, European multicenter study. *Acta Neurochir (Wien).* 2014; 156: 831-7.
41. Tykocki T, Kostyra K, Czyż M, Kostkiewicz B. Four years trends in the treatment of cerebral aneurysms in Poland in 2009-2012. *Acta Neurochir (Wien).* 2014; 156: 861-8.
42. Galal A, Bahrassa F, Dalfino JC, Boulos AS. Stent-assisted treatment of unruptured and ruptured intracranial aneurysms: clinical and angiographic outcome. *Br J Neurosurg.* 2013; 27: 607-16.



Revista Mexicana de Neurociencia, 2015; 16(1): 16-29

[www.revmexneuroci.com](http://www.revmexneuroci.com)