

Mucormicosis rinocerebral: Reporte de caso en escolar con cetoacidosis diabética

Rhinocerebral mucormycosis: A case report of an infant with diabetic ketoacidosis

Valdez-Geraldo Cristóbal Medardo,* Zavala-Ruiz Mirna Guadalupe,*
Collado-Castro Ignacio,* Ramírez-Villela Carlos,** Olguín Agustín***

* Servicio de Pediatría. Hospital General de Zona 1 "Enrique Von Borstel Labastida", Instituto Mexicano del Seguro Social; La Paz, Baja California Sur, México.

** Servicio de Otorrinolaringología. Hospital General de Zona 1, "Enrique Von Borstel Labastida", Instituto Mexicano del Seguro Social La Paz; Baja California Sur, México.

*** Servicio de Patología. Hospital General de Zona 1, "Enrique Von Borstel Labastida", Instituto Mexicano del Seguro Social La Paz; Baja California Sur, México.

RESUMEN

La mucormicosis (zigomicosis) es una infección micótica aguda, invasiva y fatal, ocasionada por hongos saprófitos oportunistas aeróbicos, de la familia *mucoraceae*, pertenecientes a la orden mucorales, observado comúnmente en pacientes con cetoacidosis diabética, leucemias, linfomas con neutropenia severa y prolongada, u otros pacientes inmunodeficientes o en quimioterapia antineoplásica. Contraída por la inhalación y germinación de esporas, las hifas invaden el endotelio vascular, induciendo trombosis e infarto tisular en la mucosa paranasal y tejidos maxilofaciales circunvecinos. La variedad rinocerebral es la más frecuentemente encontrada en pacientes diabéticos. Aunque esta infección tiene una elevada mortalidad, su pronóstico, en general, ha mejorado en el transcurso de los últimos años, debido a la institución de medidas terapéuticas implementadas de manera precoz y oportuna, restaurando el equilibrio hidroelectrolítico y acido-básico y utilizando tempranamente anfotericina B y posaconazol, complementados con el uso de una cirugía radicalmente agresiva. Es fundamental sospechar la existencia de este padecimiento en pacientes con condiciones predisponentes, de modo que se pueda efectuar un diagnóstico temprano.

Palabras clave: Anfotericina B, cetoacidosis diabética, inmunosupresión, mucormicosis rinocerebral, zigomicosis.

ABSTRACT

Mucormycosis (zygomycosis) is an acute, invasive, often fatal and opportunistic saprophytic fungal infection caused by aerobic fungi pertaining to the *mucoraceae* family. It is commonly observed in patients with diabetic ketoacidosis, leukemia, lymphoma with severe and prolonged neutropenia, or other immunocompromised patients such as those on cancer chemotherapy. Acquired by inhaling and germination of spores, hyphae invade the vascular endothelium, inducing thrombosis and tissue infarction in the paranasal mucosae and surrounding maxillofacial tissues. Rhinocerebral variety is most frequently found in diabetic patients. Although this infection implies a high mortality, prognosis in general has improved during the last years due to therapeutic measures implemented in a timely manner, by restoring fluid, electrolytes and acid-base equilibrium and early use of amphotericin B and posaconazole, supplemented with the use of a radically aggressive surgery. It is essential to suspect the existence of this condition in patients with predisposing factors, in order to reach an early diagnosis.

Key words: Amphotericin B treatment, diabetic ketoacidosis, immunosuppressive conditions, rhinocerebral mucormycosis, zygomycosis.

Correspondencia: Dr. Cristóbal Medardo Valdez Geraldo.
Durango 1725 Col. Guerrero, La Paz, Baja California Sur, México. C.P. 23020.
Tel: (612) 1253109 (612) 1229687. Correo electrónico: neuro54@hotmail.com

Artículo recibido: Abril 27, 2014.
Artículo aceptado: Mayo 28, 2014.

INTRODUCCIÓN

La mucormicosis, phycomicosis o zigomicosis es una infección micótica aguda causada por zigomicetos del orden de los mucorales, familia Mucoraceae. Los agentes más frecuentes son los géneros: *Mucorcircinelloides*, *Absidiacorymbifera* y *Rhizopusoryzae*.^{1,2} Siendo microorganismos oportunistas ubicuos, inocuos para huéspedes inmunocompetentes, a menudo colonizan los aparatos respiratorio e intestinal, esporulando en polvo, heces, plantas, alimentos con alto contenido de azúcar y moho del pan, transportándose a distancia en el aire.³⁻⁵ Han sido identificados incluso en el ámbito hospitalario representando riesgo para pacientes en condiciones de inmunodeficiencia diversas como cetoacidosis diabética, leucemia o linfomas, quimioterapia inmunosupresora y en menor frecuencia, quemaduras extensas, prematuridad neonatal y síndrome de inmunodeficiencia adquirida.⁶

La observación directa del tejido extraído, tratado con KOH al 10%, permite apreciar formas irregulares, hifas características largas y con ancho de 10 a 30 μ m, no septadas que adoptan a menudo formas curvas o de cintas ramificadas en ángulo recto. Las esporas inhaladas germinan en hifas dentro del endotelio vascular, produciendo trombosis arteriovenosa, e infarto tisular,^{1,4,7,8} deviniendo en cinco tipos clínicos de enfermedad: rinocerebral, gastrointestinal, pulmonar, cutánea y diseminada.^{4,9} El primer caso de mucormicosis rinocerebral fue descrito por Paltauf, en 1885, hasta 1954 en que Harris reportó el caso de un niño sobreviviente con gran déficit neurológico, hasta ese entonces la evolución de estos pacientes siempre había sido fatal.¹⁰ El descubrimiento de la anfotericina B a finales del decenio de los cincuenta, marcó un cambio sustancial en la evolución de este padecimiento, y el caso del primer sobreviviente tratado con este fármaco antimicótico fue informado en 1961. El porcentaje de curación antes de 1960 era 21%, de 1960 a 1969 se incrementó a 38% y de 1970 a 1979 alcanzó 70%.¹¹

Comparando la evolución de los casos de mucormicosis antes y después de la introducción de la anfotericina B, se aprecia un incremento en el rango de supervivencia que va de 6 a 73%.^{5,10-12} Desde ese tiempo, la debridación quirúrgica agresiva combinada con la administración de anfotericina B es el tratamiento idóneo para este padecimiento.^{5,11-13} En algunos casos, la administración de oxígeno hiperbárico produce mejoría en la evolución, con escasos efectos secundarios.^{14,15}

CASO CLÍNICO

Femenino de 11 años de edad, con evolución progresiva de 14 días de odinofagia, fiebre diaria y persistente de 38.5 °C. Dos días previos a su ingreso poliuria, polidipsia, polifagia, constipación nasal, edema de hemicara derecha, diplopía y descarga mucosanguinolenta de narina derecha. Las últimas 24 h antes de su ingreso a sala de urgencias, presenta vómitos, a toda ingesta, incoercibles, somnolencia continua, fatiga, astenia, adinamia y postración en cama. Previamente había recibido con penicilina procaínica durante cinco días,

sin mejorar. Al examen físico, peso de 37 kg. Talla de 128 cm, FR de 40 por minuto, FC de 95 por minuto, TA: 90/70, IMC: 22.58, se encontró letárgica, con hundimiento de globos oculares, lengua y mucosa oral secas sin saliva, orofaringe con exudado blanquecino cotonoso en amígdalas hipertróficas grado III, secreción serohemática escasa por narina derecha y úlcera blanquecina en línea media del paladar duro de 1 cm, no dolorosa. La exploración del área cardíaca y campos pulmonares fue normal. En abdomen se encontró dolor intenso a la puño percusión gentil en ambas fosas renales. Reporte de laboratorio con glucemia central de 387 mg/dL, K3.2 mEq/l, Na 137 mEq/l, Ca 7.7 mg/dL. Biometría hemática con leucocitosis de 18,900, neutrofilia de 82%, Hb de 12.5, con Hto de 32.3 y 366 mil plaquetas. Tiempo de protrombina 12.2 con 97% de actividad, INR = 2 TPT de 26.3, urea 12.8 y creatinina 0.6. Examen de orina con proteinuria +, glucosuria ++, cetonuria ++++ > 10 mmol y leucocituria abundante. Gasometría arterial con pH de 7.20, HCO₃⁻ de 5.9, PCO₂ de 15, PO₂ de 128, EB -19.9 BECF de -22.1 y lactato de 2.5 mmol.

Se inicia esquema de hidratación intensivo e insulina horaria, cefotaxima, amikacina, disminuyendo la glucemia 8 h después a 174 mg/dL, continuándose con esquema de insulina rápida subcutánea de acuerdo con destrostix. Dos días después de ser hospitalizada se descubre perforación del paladar duro, ovoide con bordes necróticos de 2 cm (*Figuras 1 y 2*). Asimismo, proptosis bilateral y oftalmoparesia de III (ptosis bilateral), diplejía facial (VII bilateral) y VI par craneal izquierdo. Se toma tomografía urgente de senos paranasales, encontrándose colección infiltrativa en seno maxilar y etmoidal derecho con periostitis, involucrando la base de la órbita y necrosis parcial del septum nasal, destrucción parcial de piso orbitario y lámina papirácea (*Figura 3*). Se decide efectuar etmoidectomía con toma de biopsia, detectándose la presencia de hifas en bordes cartilagosos necróticos del septum (*Figura 4*), iniciándose anfotericina B en dosaje con incrementos diarios hasta alcanzar 1.5 g/kg/día durante tres semanas. Una semana después se complementa con Caldwell Luc y drenaje del seno maxilar, evolucionando satisfactoriamente y egresándose a su domicilio.

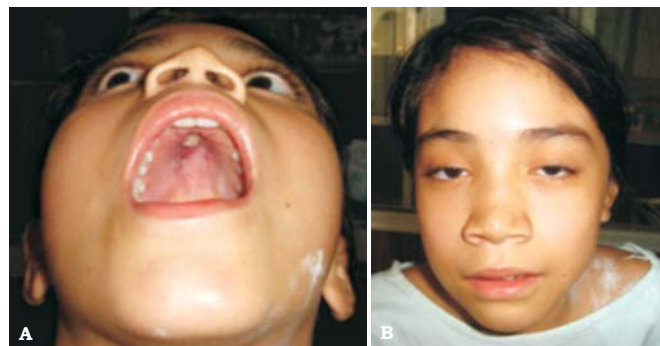

Figura 1. Perforación palatina, edema facial, proptosis ocular bilateral, ptosis palpebral bilateral(III), oftalmoparesia de VI par izquierdo y diplejía facial.

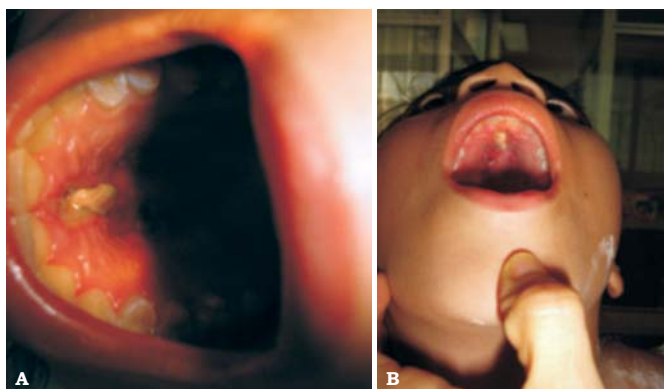


Figura 2. Zona necrótica palatina y proptosis bilateral.

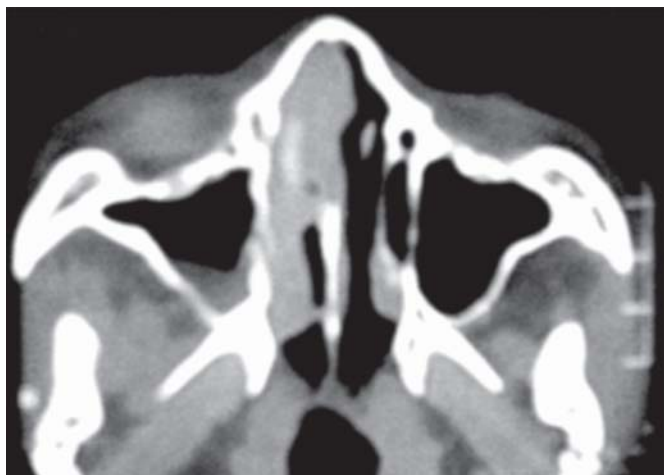
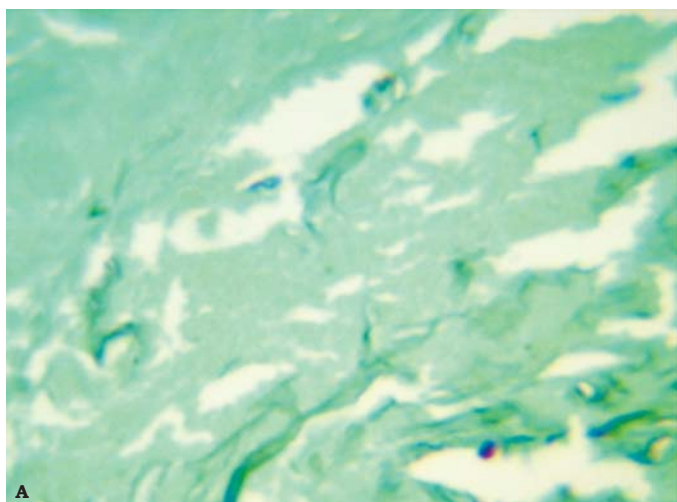


Figura 3. TAC de senos paranasales que muestra proptosis de ojo derecho, necrosis de septum nasal, infiltrado de seno etmoidal y maxilar derecho.



DISCUSIÓN

La diabetes mellitus es la condición patológica más comúnmente encontrada en todas las series de pacientes con mucormicosis, incluso en niños, en rango de 60 a 81%.¹⁶ La mayoría de los casos se detectan cuando el paciente tiene cetoacidosis. La exégesis presupone que la acidez desacopla el Fe^{+++} de la transferrina plasmática liberándolo al medio tisular.¹⁷ Subsecuentemente debido a su siderofilia, el hongo prolifera rápidamente en un pH ácido termotolerante (39 °C) aprovechando la glucosa, adicionalmente su sistema enzimático activado de cetorreductasa le permite utilizar los cuerpos cetónicos circulantes como combustible durante la descompensación y cetoacidosis diabética, esto aunado a la ausencia de un factor dializable depurador eficaz en diabéticos, propician la germinación en hifas tornándose estas invasivas.¹⁸

Entre las distintas variedades clínicas destaca principalmente la rinocerebral, constituye la más frecuente y catastrófica, caracterizada por iniciarse generalmente en la mucosa del paladar y/o senos paranasales, etmoidal y maxilar, extendiéndose por contigüidad o a través de la arteria carótida interna hacia la región periorbitaria alcanzando finalmente las meninges y el tejido cerebral.¹⁹ La sistémica mediante invasión vascular produce trombosis e infartos en diversos órganos de la economía. Otras variedades raras son la cutánea y la pulmonar. Dentro del diagnóstico diferencial del síndrome rino-órbito-sinusal agudo deberán considerarse las alteraciones no infecciosas: arteritis temporal de células gigantes, tumor maligno orbital, pseudotumor de la órbita, granulomatosis de Wegener y las infecciosas: aspergilosis orbital y celulitis bacteriana.¹⁹⁻²³

Desde la perspectiva clínica, la necrosis palatina en un enfermo diabético no controlado precedida de úlcera necrótica, edema y dolor hemifacial, epistaxis unilateral, fiebre y leucocitosis, como lo encontrado en nuestra paciente, consti-

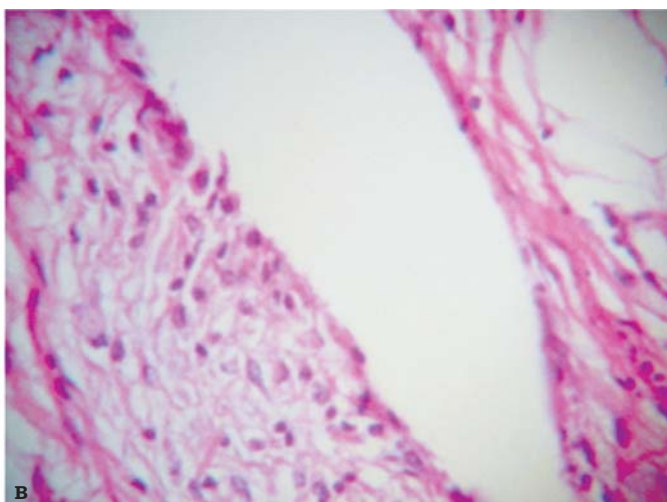


Figura 4. Infiltrado fibrino-leucocitario en zonas necróticas con formación de hifas.

tuyen un fuerte indicio de aparición temprana, sugiriendo mucormycosis.²⁴ Esta afección palatina precoz relevante, encontrada en 25% de pacientes, por lo general, inicia con una discreta zona de eritema que se transforma rápidamente en una úlcera necrótica, va extendiéndose progresivamente, afectando por contigüidad el septum nasal y la base orbitaria hasta converger hacia el cerebro.²⁵⁻²⁹

Las manifestaciones neurológicas pueden ser generalizadas o con datos de focalización, en caso de haber invasión vascular y trombosis, el vaso más afectado es la carótida interna.³⁰

El diagnóstico definitivo se establece al observar el crecimiento del organismo en un cultivo o identificando la presencia de hifas no septadas en el tejido.

La mortalidad global por zigomicosis oscila entre 70-80%. El factor pronóstico más significativo para la sobrevida fue la sospecha diagnóstica inicial, efectuada antemortem sólo en 23-50% de los casos.³¹

El diagnóstico temprano habitualmente se hace en sólo 8% de los pacientes y en 45% de manera tardía. Tomando el punto de referencia aparente de "no retorno" la demora diagnóstica de 10 a 12 días, únicamente 44-55% de los pacientes sobreviven después de este retraso diagnóstico, comparado con 65-85%, cuando el retardo fue menor a diez días.^{32,33}

La respuesta favorable implica el tratamiento adecuado de la enfermedad metabólica en este caso. La debridación quirúrgica radical constituye el tratamiento complementario, ya que la proliferación micótica impide la difusión tisular de la anfotericina B.^{34,35} La anfotericina B es el tratamiento de elección, recomendándose 0.7 a 1.5 mg/kg/día, con dosis acumulativa máxima de 2.5 a 4 g.³⁶ Recientemente el posaconazol ofrece una alternativa disponible en caso de toxicidad o refractariedad.³⁷⁻³⁹

La literatura médica mexicana es escasa acerca de esta patología, en los últimos 20 años sólo hay cuatro menciones previas de casos pediátricos y ninguna asociada a cetoacidosis diabética.^{37,40}

El caso presentado ejemplifica la presentación de una paciente inmunocomprometida colonizada por zigomicetos mucorales, que desarrolló enfermedad invasiva con manifestaciones locales y diseminación con afectación neurológica en pares craneales, cuyo inicio precoz del tratamiento permitió su recuperación.

DECLARACIÓN DE CONFLICTOS DE INTERESES

No existen potenciales conflictos de intereses para ninguno de los autores, en este informe científico.

FUENTES DE FINANCIAMIENTO

Los autores no han declarado fuente alguna de financiamiento para este informe científico.

REFERENCIAS

- Spalloni W, Chávez A, Avilés C, Cofré J. Mucormycosis en Pediatría. *Rev Chil Infect* 2004; 21: 17-25.
- Kemper J, Kuijper PJ, Mirck PGB, Balm AJM. Recovery from rhinocerebral mucormycosis in a ketoacidotic diabetic patient: A case report. *J Laryngol Otol* 1993; 107: 233-5.
- De Shazo RD, Chapin K, Swain RE. Fungal sinusitis. *N Engl J Med* 1997; 337: 254-9.
- Nussbaum ES, Hall WA. Rhinocerebral mucormycosis: Changing patterns of disease. *Surg Neurol* 1994; 41: 152-6.
- Wiedermann BL. Zygomycosis. In: *Textbook of Pediatric Infectious Diseases*. Ralph D. Feigin, James D (cherry editors.). 4th. Ed. W.B. Philadelphia: Saunders Company; 1998, p: 2354-60.
- Jones AC, Bentsen TY, Freedman PD. Mucormycosis of the oral cavity. *Oral Surg Oral Med Oral Pathol* 1993; 75: 455-60.
- Torres-Narbona J, Guinea P, Muñoz Bouza E. Zigomicetos y zigomicosis en la era de las nuevas terapias antifúngicas. *Rev Esp Quimioterap* 2007; 20: 375-86.
- Harris JS. Mucormycosis. Report of a case. *Pediatrics* 1955; 16: 857-67.
- Shah PD, Peters KR, Reuman PD. Recovery from rhinocerebral mucormycosis with carotid artery occlusion: A pediatric case and review of the literature. *Pediatr Infect Dis J* 1997; 16: 68-71.
- Harris JP. Rhinocerebral mucormycosis: Results of aggressive surgical debridement and Amphotericin B. *Laryngoscope* 1998; 98: 1338-42.
- Garces P, Mueller D, Treneven C. Rhinocerebral mucormycosis in a child with leukemia: CT and MRI findings. *Pediatr Radiol* 1994; 24: 50-1.
- De la Paz MA, Patrinely JR, Marines HM, Appling D. Adjunctive hyperbaric oxygen in the treatment of bilateral cerebro-rhino-orbital Mucormycosis. *Am J Ophthalmol* 1992; 114: 208-11.
- Ferguson BJ, Mitchell TG, Moon R, Camporesi EM, Farmer J. Adjunctive hyperbaric oxygen for treatment of rhinocerebral mucormycosis. *Rev Infect Dis* 1988; 10: 551-9.
- Bhansali A, Bhadada S, Sharma A, Suresh V, Gupta A, Singh P, Chakrabarti A, Dash RJ. Presentation and outcome of rhino-orbital-cerebral mucormycosis in patients with diabetes. *Postgrad Med J* 2004; 80: 670-4.
- Artis WM, Fountain JA, Delcher HK. A mechanism of susceptibility to mucormycosis in diabetic ketoacidosis: transferrin and iron availability. *Diabetes* 1982; 31: 109-14.
- Moll GW, Raila FA, Liu GC, Conerly AW. Rhinocerebral mucormycosis in IDDM. *Diab Care* 1994; 17: 1348-53.
- Carrada-Bravo T. Mucormycosis rinorbital en un paciente con síndrome de inmadurez adquirida. *Rev Mex Oftalmol* 2004; 78: 193-5.
- Cervantes-Apolinar Y, Peña-Alonso R, Tanaka-Kido J. Mucormycosis neonatal ¿nosocomial? Informe de un caso y revisión de la literatura. *Bol Med Hosp Infant Mex* 1996; 53: 568-74.
- Gokhale YA, Ramnath A, Patil RD, Prasar S, et al. Rhinocerebral mucormycosis associated with diabetic ketoacidosis. *J Assoc Physicians India* 1991; 39: 970-71.
- Case Records of the Massachusetts General Hospital. Mucormycosis, rhino-orbital. *N Engl J Med* 2002; 346: 924-9.

21. Sachdeva K. Rhino-oculo cerebral mucormycosis with multiple cranial nerve palsy in diabetic patient: Review of six cases. *Indian J Otolaryngol Head Neck Surg* 2013; 65: 375-9.
22. Romero-Zamora JL, Bonifaz A, Sánchez CJ, Lagunas-Ramírez A, Hidalgo-Loperena H. Mucormycosis rinocerebral. Reporte de doce casos. *Rev Med Hosp Gen (Mex)* 2000; 63: 178-84.
23. Breiman A, Sadowski D. Mucormycosis *Oral Surg* 1981; 52: 375-8.
24. Gómez-Tagle B, Bonifaz A, Aristi-Urista G, Rodríguez-Patiño G, Araiza J. Zigomicosis (mucormycosis) rinocerebral con afección cutánea y palatina. *Dermatología Rev Mex* 2002; 46: 28-31.
25. Gokhale YA, Ramnath A, Patil RD, Prasar S, et al. Rhinocerebral mucormycosis associated with diabetic ketoacidosis. *J Assoc Physicians India* 1991; 39: 970-1.
26. Anand VK, Alemar G, Griswold JA. Intracranial complications of mucormycosis: An experimental model and clinical review. *Laryngoscope* 1992; 102: 656-62.
27. Martin FP, Lukeman JM, Ranson RF, Geppert LJ. Mucormycosis of the Central Nervous System associated with thrombosis of the internal carotid artery. *J Pediatr* 1954; 44: 437-42.
28. Casanova B, et al. Subacute mucormycosis with secondary internal carotid occlusion: clinical and MR findings. *Revista de Neurología* 1995; 23: 682-4.
29. Yohai RA, Bullock JD, Aziz AA, et al. Survival factors in rhino-orbital-cerebral mucormycosis: major review. *Surv Ophthalmol* 1994; 39: 3-22.
30. Ferry AP, Abedi S. Diagnosis and management of rhino-orbito cerebral mucormycosis (phycomycosis): a report of 16 personally observed cases. *Ophthalmology* 1983; 90: 1096-4.
31. Nosari A, Oreste P, Montillo M, et al. Mucormycosis in hematologic malignancies: an emerging fungal infection. *Haematologica* 2000; 85: 1068-71.
32. Pagano L, Offidani M, Fianchi L, et al. Mucormycosis in hematologic patients. *Haematologica* 2004; 89: 207-14.
33. Hamilton JF, Bartkowski HB, Rock JP. Management of CNS mucormycosis in the pediatric patient. *Pediatr Neurosurg* 2003; 38: 212-15.
34. Hernandez-Magaña R, Gomez-Barreto D, Puente SA y cols. Mucormycosis Rinorbitaria nosocomial causada por *Rizopus Orizae* en un lactante desnutrido. *Bol Med Hosp Inf Mex* 2001; 58: 35-47.
35. Cervantes-Apolinar Y, Peña-Alonso R, Tanaka-Kido R. Mucormycosis informe de un caso y revisión de la literatura. *Bol Med Hosp Infant Mex* 1996; 53: 568-74.
36. Moreno-Espinosa S, Hernández-Porras M, Vázquez-Tsuji O, González-Saldaña N. Mucormycosis rinocerebral en un niño con leucemia. Informe de un caso. *Rev Enf Inf Ped* 1998; 11: 133-6.
37. Cruz-Hernández V, León Tapia S, Barragán Ibáñez G, Martínez López O. Zygomicosis rinosinusal-orbital. Falla terapéutica con anfotericina y respuesta con posaconazol. Reporte de un caso y revisión de la bibliografía. *Med Int Mex* 2012; 28: 508-11.
38. Prasad PA, Vaughan AN, Zaoutis TE. Trends in Zygomycosis in children. *Mycoses* 2012; 55: 352-6.
39. Walsh TJ, Gamaletsou MN, McGinnis MR, Hayden RT, Kontoyiannis DP. Early Clinical and Laboratory Diagnosis of Invasive Pulmonary, Extrapulmonary and Disseminated Mucormycosis (Zygomycosis) *Clinical Infectious Diseases* 2012; 54(S1): S55-60.
40. Covarrubias-Espinoza R, Sotelo-Cruz N, Hurtado-Valenzuela JG, Castillo-Aldaco JD, Orozco-Vazquez JM, Castro-Morales A. Mucormycosis en la infancia asociada a anemia aplásica. *Bol Clin Hosp Infant Son* 2002; 19: 16-19.