

Cordomas de la base de cráneo

Skull base chordomas

Gutiérrez-Partida Carlos Francisco,* Ramírez-Barríos Luis Rodolfo,** Delgado-Peña Baruch***

* Departamento de Neurocirugía, Centro Médico Nacional 20 de Noviembre; Ciudad de México, D.F., México.

** Departamento de Neurocirugía, Hospital Universitario de la Universidad Autónoma de Nuevo León; Monterrey, Nuevo León, México.

*** Medicina General. Universidad Anáhuac del Norte; Huixquilucan, Estado de México, México.

RESUMEN

Los cordomas son neoplasias de lento crecimiento de la línea media. Representan aproximadamente 1% de los tumores malignos de hueso. Corresponden de 0.1 a 0.2% de las neoplasias intracraneales. De origen embrionario notocordal, inician su sintomatología entre la tercera y quinta década de la vida, con una media diagnóstica de 43 años. Se presentan como una lesión de masa en la región clival, con destrucción de esta y con extensión a nasofaringe. El diagnóstico definitivo es histopatológico. La supervivencia de los pacientes no tratados se estima en una media de 28 meses después del inicio de la sintomatología, posterior a la terapia de radiación o quirúrgica es de 6.6 años y 3.6 años respectivamente. La quimioterapia no ha comprobado beneficio, aun así su uso está justificado en pacientes jóvenes, suponiendo que esto detuviera el crecimiento tumoral y una vez alcanzada cierta edad se indicaría la radioterapia. Hay limitaciones con lo que respecta al tratamiento, aun con los avances en cuanto a estudios de imagen y técnicas de resección quirúrgica.

Palabras clave: Cordoma, neoplasia disontogénica, notocordal.

ABSTRACT

Chordomas are slow-growing neoplasias of the midline, representing about 1% of malignant tumors arising from bone, and from 0.1 to 0.2% of intracranial neoplasms. Originating from embryonic notochord, they symptoms begin between the third and fifth decade of life, with an average age of 43 years. They are presented as a mass lesion in the clival region, with destruction and extension to nasopharynx. Definitive diagnosis is made by histopathological evaluation. Survival of untreated patients ranges from 28 months after onset of symptoms to 6.6 years and 3.6 years after radiation and surgery, respectively. Chemotherapy has not proved beneficial, but it is usually offered to very young patients in order to reduce the tumoral mass, and to reach an older age in which radioterapy treatment is indicated. There are limitations with regard to treatment, even with current advances in imaging techniques and surgical resection.

Key words: Chordoma, disontogenicneoplasia, notochordal.

INTRODUCCIÓN

Los cordomas son neoplasias disontogénicas, de lento crecimiento de la línea media, que representan aproximadamente 1% de los tumores malignos de hueso, 50% se localizan en sacro y coxis y 15% en vértebras. Corresponden de 0.1 a 0.2% de las neoplasias intracraneales.¹ El 6% de estas tumoraciones son de la base de cráneo, de esta última predomina 35% en la sincondrosis esfenoccipital y en menor medida en región selar, paraselar y supraselar, siendo raros los puramente intraselares.²⁻⁴

De origen embrionario notocordal, presenta células llamadas "fisalíferas", de tipo lobular, vacuoladas y matriz mucinosa, con patrón de crecimiento en forma de "cordones" (de ahí el nombre) y bandas irregulares pseudoacinares.⁵ Muestran marcadores positivos epiteliales como la citoqueratina, antígeno

de membrana epitelial y alfafetoproteína, permitiéndole diferenciarse de su contraparte, el cordoma condroide y condrosarcoma. Sin embargo, su negatividad no excluye su diagnóstico, que macroscópicamente sonde aspecto cartilaginoso, suave y/o gelatinoso.⁶

Son tumores inusuales, considerados por algunos autores al igual que los condrosarcomas, como una misma entidad nosológica por el comportamiento biológico parecido. Actualmente son reconocidos como entidades patológicas diferentes, ya que existe diferencia significativa entre los estudios de inmunohistoquímica.

La primera descripción realizada fue en 1846 por Virchow, reportándola como una lesión pequeña, suave, de consistencia gelatinosa que emergía de la *sincondrosis esfenoccipital*, llamándole, así como *echordosis physaliphora*, dado al aspecto parecido con esta planta y pensando en su etiología como

Correspondencia: Dr. Carlos Francisco Gutiérrez Partida.
Lago Alberto 320, Torre Edmonds 8-1610, Col. Granada, Deleg. Miguel Hidalgo, C.P. 11520,
Ciudad de México. Tel.: 0445539993518. Correo electrónico: carlosfuco@hotmail.com

Artículo recibido: Febrero 22, 2014.
Artículo aceptado: Mayo 18, 2014.

cartilaginosa. Tiempo después, en 1925 Müller le asigna el nombre de *chordoma* o *ecchordosistras* la identificación de su origen notocordal.⁷

No se ha demostrado predominancia por algún grupo etario. Inicia su sintomatología entre la tercera y quinta década de la vida, con una media de edad de 43 años. La incidencia en niños es menor de 5%, pero este grupo representa el peor pronóstico.⁸ Algunos casos de series manifiestan predominio del sexo masculino, siendo ésta de 2:1. Cabe mencionar que descendientes de raza afroamericana no se ven afectados por esta entidad nosológica.⁹

Se puede sospechar de cordomas en todo aquel paciente que en los estudios de imagen presente una lesión de masa en región clival, con destrucción de ésta (sin hiperostosis) y con extensión a nasofaringe. La sintomatología depende de la localización y extensión tumoral, siendo las más frecuentes cefalea, diplopía, cambios visuales y paresia de pares craneales bajos. Sin embargo, el primer síntoma reportado en la literatura es la diplopía permanente o intermitente, y a la exploración neurológica el hallazgo más común es la debilidad de músculos extraoculares, secundario a la inclusión del sexto par craneal. Es posible encontrar otras neuropatías en 40 a 90% de los casos.

En los estudios de imagen se observan calcificaciones en 47 a 71%, producto del secuestro de fragmentos óseos, no siendo propia la calcificación distrófica. En la IRM, en las secuencias de pulso T1 se observaran isointensos a hipointensos y en el T2 hiperintensos, con captación moderada de medio

de contraste, la secuencia de supresión grasa poscontraste demuestra la tumoración dentro de la grasa clival. En 79% de los casos se encuentran involucradas las estructuras vasculares del sistema vertebrobasilar y carotideo cavernoso (*Figura 1*).

El diagnóstico definitivo es histopatológico, observándose al microscopio células con citoplasma amplio y eosinoide, multivacuolado siendo este contenido PAS (ácido peryódico de Schiff) positivo, ofreciendo una imagen en anillo de sello inmersas en una matriz celular, de características rizoides, que adopta un patrón de finos cordones anastomosados. Las llamadas célula fisalíferas son aquellas que contienen múltiples vacuolas que rodean al núcleo, localizado en el centro de la célula (*Figuras 2-4*).⁹

Cabe destacar que existe una subclasificación de los cordomas: el cordoma clásico y la variedad de cordoma condroide, caracterizado por focos de estroma de cartílago hialino, además de todas las características que presenta el cordoma clásico, pero en proporciones menores de esta última y en ocasiones difícil de diferenciar entre un clásico y un condrosarcoma. Aunque histológicamente los cordomas son tumores benignos, su naturaleza invasora en la mayoría de los casos los convierte en oncológicamente imposibles de erradicar.⁹ Algunos de los factores pronósticos son: la edad del paciente, siendo como ya lo habíamos comentado con antelación los de peor pronóstico aquellos menores de cinco años de edad, con cirugías o radiación previas, así como anomalías citogenéticas.¹⁰ La supervivencia de los pacientes

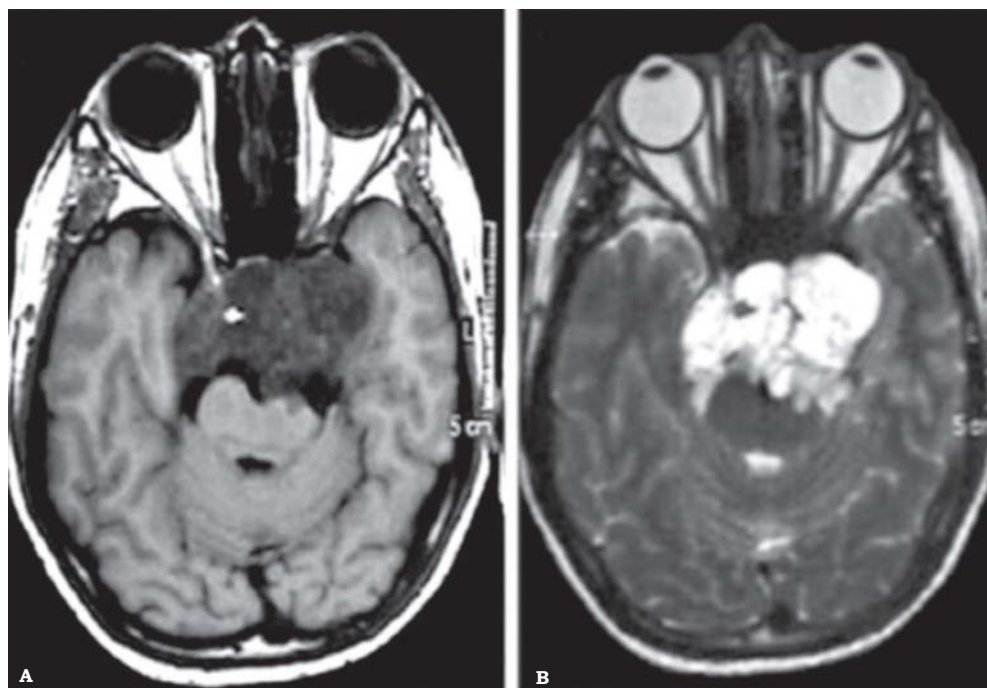


Figura 1. Cordoma en secuencia de pulso T1 (A) y T2 (B) con compresión de mesencéfalo. Imágenes cortesía de la colección fotográfica Dr. Gutiérrez-Partida Carlos Francisco.

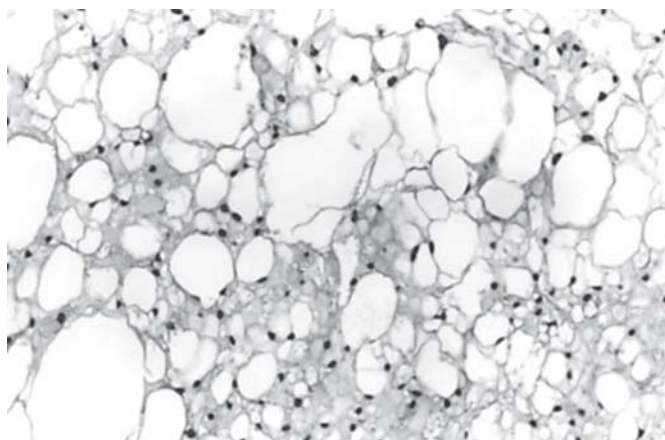


Figura 2. Remanente notocordal benigno (*ecchordosis physaliphora*).

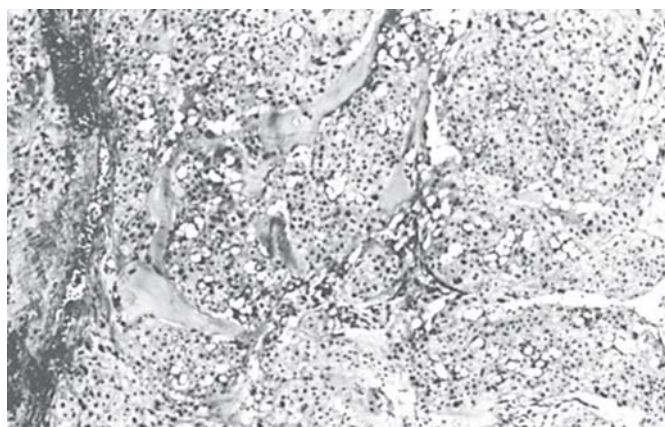


Figura 3. Nidos de células epitelioides dentro de una matriz de mucopolisacáridos en un cordoma.

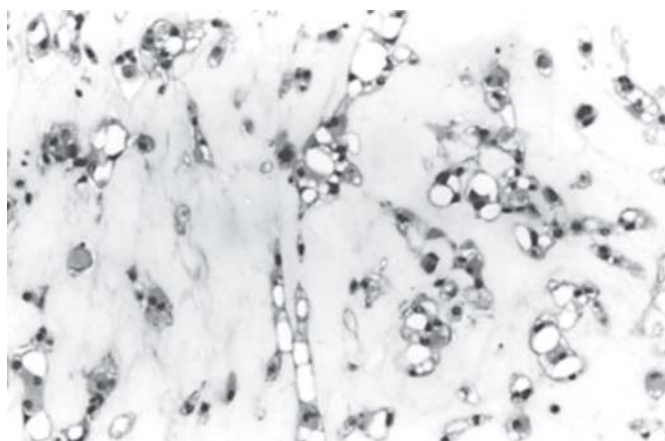


Figura 4. Áreas hialinizantes dentro de un cordoma parecido a condrosarcoma.

no tratados se estima en una media de 28 meses después del inicio de la sintomatología, posterior de la terapia de radiación o quirúrgica es de 6.6 años y 3.6 años, respectivamente, teniendo recurrencia aproximadamente a los diez años del tratamiento inicial.^{11,12}

Dentro de los tratamientos propuestos se encuentran la resección quirúrgica y la radiación. Quirúrgicamente existen diferentes abordajes y eso dependerá del sitio de la lesión, por mencionar algunos se encuentra el transfenoidal, transfacial, transfenoidal extendido, subfrontal, entre otros.¹³⁻¹⁷ Estos abordajes son de extensiones amplias y requieren retracción del parénquima cerebral.¹⁸ Una de las principales complicaciones de estos procedimientos son: la fístula de líquido cefalorraquídeo observada en 8-30%, así como las neuropatías descritas en 0-80%. Aunque la resección sea macroscópicamente completa, existe alta probabilidad de recidiva¹⁹ y traen consigo una alta morbimortalidad, sobre todo cuando se realizan resecciones agresivas.²⁰

Los cordomas tienen la característica de sembrar sus células tumorales en el trayecto quirúrgico a distancia, por lo que es posible encontrarlo en nasofaringe y en el sitio de la toma de injerto para reparación de piso selar, si éste fue el caso, en duramadre, músculo, etc., haciendo necesario tomar acciones para evitar este fin como: el cambio de guantes más a menudo, cambio de campos quirúrgicos durante el cierre, así como diferente instrumental para abordaje abdominal, u otro sitio diferente de la lesión, durante el seguimiento postquirúrgico. Los estudios de imagen estarán también encaminados a observar todas las rutas de acceso que se realizaron durante la cirugía, para descartar siembras a distancia.²¹

Con lo que respecta a la radioterapia coadyuvante, se ha observado una recurrencia menor a la realizada con protones.²² Reportándose una supervivencia a cinco años de 80%. Una tasa libre de recurrencia a cinco años de 63-67%. Sin embargo, los cordomas siguen considerándose radiorresistentes. Las dosis recomendadas son de 70 a 80 Gy, tomando en cuenta que el mesencéfalo tiene una tolerancia de 60 Gy. La radioterapia con protones se ha visto más eficaz que la convencional, posiblemente por las siguientes razones: la radiación enviada con protones es de mayor intensidad que la radioterapia convencional, ya que los protones cuentan con el efecto de pico Bragg, esto lo hace más conformacional, pudiéndose entonces enviar con mayor cantidad, certeza y seguridad en la dosis.^{23,24} Así también se ha demostrado que tiene mejores efectos biológicos sobre los fotones, aun cuando se envíaran dosis equivalentes de terapia convencional.^{25,26} Gran parte de la dosis total de un fotón se deposita antes de llegar al tumor y el haz continúa colocando energía luego de atravesar el tumor. Los protones, por el contrario, depositan una dosis mucho menor antes de llegar al tumor y pueden ser detenidos inmediatamente después de haber salido del tumor. El resultado es una dosis mucho menor para los tejidos normales circundantes, al tiempo que permite la aplicación de una dosis mayor al tumor, con menos efectos secundarios. Las mayores dosis en el tumor significarán tasas más altas de control

local y de supervivencia libre de enfermedad. En la quimioterapia no se ha comprobado efecto benéfico alguno, aun así, su uso está justificado en pacientes que son muy jóvenes aun para recibir radioterapia, suponiendo que esto detuviera el crecimiento tumoral y una vez que alcance la edad apropiada, se indicaría la radioterapia. Finalmente, el pronóstico dependerá de la resección quirúrgica y la terapia de radiación adyuvante, mostrando mejor pronóstico las resecciones más amplias, que en pacientes con resecciones parciales, también se ha demostrado que un cariotipo anormal, tiene alta incidencia de recurrencia y malignidad, aquellos tumores con pérdida del gen supresor de tumores en el loci 1q y 13q.⁹

CONCLUSIÓN

Los cordomas representan un verdadero reto para el neurocirujano, si se realizan resecciones amplias, el costo será alta morbilidad, pero si somos conservadores la recidiva tumoral se verá en un corto tiempo, representando un dilema. La opción de la radioterapia es alentadora; que sólo será efectiva si se realiza con energía de protones, sin embargo, en nuestro medio no contamos con ningún centro de estas características. Aún con los avances en cuanto a estudios de imagen, técnicas quirúrgicas y de tratamiento continúa siendo una patología de difícil control y pronóstico reservado.

DECLARACIÓN DE CONFLICTOS DE INTERESES

Los autores declaran que en este estudio no existen conflictos de intereses relevantes.

FUENTES DE FINANCIAMIENTO

No existió una fuente de financiamiento particular para este informe científico.

REFERENCIAS

- Scheithauer BW. Pathology of the pituitary and sellar region: exclusive of pituitary adenoma. In: Sommers SC, Rosen PP (eds.). *Pathology Annual*. Norwalk, Conn, USA: Appleton-Century-Croft; 1985, p. 67-155.
- Derome P, Akerman M, Anquez L, et al. Les tumeurs sphénoethmoïdales. Possibilités d'exérèse et de réparation chirurgicales. *Neurochirurgie* 1972; 18: 1-164.
- Mathews W, Wilson CB. Ectopic intrasellar chordoma. Case report. *Journal of Neurosurg* 1974; 40: 260-3.
- Raffel C, Wright DC, Gutin PH, Wilson CB. Cranial chordomas: clinical presentation and results of operative and radiation therapy in twenty-six patients. *Neurosurgery* 1985; 17: 703-10.
- Ross DA, Sasaki CT. Pathology of tumors of the cranial base. *Clin Plast Surg* 1995; 22: 407-16.
- Sekhar LN, Gay E, Wright DG. Chordomas and chondrosarcomas of the cranial base. In: Wilkins RH, Rengachary SS (eds). *Neurosurgery*. Vol. 2 New York: McGraw-Hill; 1996, p. 1529-43.
- Krayenbuhl H, Yasargil MG. Cranial Chordomas. *Prog Neurol Surg* 1975; 6: 380-434.
- Borba LA, Al-Mefty O, Mrazek RE. Cranial chordomas in children and adolescents. *J Neurosurg* 1996; 84: 584-91.
- Kadir E, et al. Tumors of the Skull Base. *Neurooncology of CNS Tumors*. Ed. Springer; 2006, p. 244-6.
- Huvos AG. *Bone Tumors: Diagnosis, Treatment and Prognosis*. 2nd. Ed. Philadelphia: WB Saunders Co; 1991, p. 599-616.
- Kamrin RP, Potanos JN, Pool JL. Anevaluation of the diagnosis and treatment of chordoma. *J Neurol Neurosurg Psychiatry* 1964; 27: 157-65.
- Amendola BE, Amendola MA, Oliver E, McClatchey KD. Chordoma: role of radiation therapy. *Radiology* 1986; 158: 839-43.
- Shekar LN, Sen C, Snyderman CH, Janecka IP. Anterior, anterolateral and lateral approaches to extradural petroclival tumors. In: *Surgery of Cranial Base Tumors*. Sekhar LN, Janecka IP (eds.). New York: Raven Press; 1993, p. 157-224.
- Crockard AH. Transoral approach to intra/extradural tumors. In: Sekhar LN, Janecka IP (eds.). *Surgery of Cranial Base Tumors*. New York, NY: Raven Press; 1993, p. 225-34.
- Crumley RL, Gutin PH. Surgical access for clivus chordoma. *Arch Otolaryngol Head Neck Surg* 1989; 115: 295-300.
- Laws ER. Transsphenoidal surgery for tumors of the clivus. *Otolaryngol Head Neck Surg* 1984; 92: 100-1.
- Krespi YP, Sisson GA. Transmandibular exposure of the skull base. *Am J Surg* 1984; 148: 534-8.
- Sen CN, Sekhar LN, Schramm VL, et al. Chordoma and chondrosarcoma of the cranial base: an 8-year experience. *Neurosurgery* 1989; 25: 931-41.
- Menezes AH, Gantz BJ, Traynelis VC, et al. Cranial base chordoma. *Clinical Neurosurg* 1997; 44: 491-509.
- Lanzinoi G, Dumont AS, Lopes MBS, Laws ERJR. Department of Neurosurgery and Division of Neuropathology, University of Virginia Health Sciences Center, Charlottesville, Virginia.
- Arnautovic KI, Al-Mefty O. Surgical seeding of chordomas. *J Neurosurg* 1995; 5: 798-803.
- Raffel C, Wright DC, Gutin PH, et al. Cranial chordoma: clinical presentation and results of operative and radiation therapy in twenty-six patients. *Neurosurgery* 1985; 38: 703-10.
- Castro JR, Linstadt DE, Bahary JP, et al. Experience in charged particle irradiation of tumors of the skull base: 1977-1992. *Int J Radiat Oncol Biol Phys* 1994; 29: 647-55.
- Hug EB, Munzenrider JE. Charged particle therapy for base of skull tumors: Past accomplishments and future challenges. *Int J Radiat Oncol Biol Phys* 1994; 29: 911-19.
- Ossama Al-Mefty. Chordomas of The Skull Base: Follow-Up Review and Prognostic Factors. Extensive resection combined with adjuvant proton-beam radiotherapy is the recommended treatment for patients with chordomas of the craniocervical junction. *Journal Article Neurosurg Focus* 2001; 10: 3171.
- Rich TA, Schiller A, Suit HD, et al. Clinical and pathologic review of 48 cases of chordoma. *Cancer* 1985; 56: 182-187.