

Comparación del diámetro del III ventrículo medurado por dúplex transcraneal y tomografía computada de cráneo

Comparison of third ventricle diameter measured by transcranial duplex sonography and cranial CT

Scherle-Matamoros Claudio Enrique*

* Unidad de Ictus. Servicio de Neurología, Hospital Clínico Quirúrgico. Hermanos Ameijeiras; La Habana, Cuba.

RESUMEN

INTRODUCCIÓN: La insonación transtemporal con ecografía dúplex transcraneal (DTCC) permite la evaluación de estructuras del parénquima cerebral, entre ellas el III ventrículo.

OBJETIVO: Evaluar la utilidad del DTCC como técnica de medición del diámetro del III ventrículo en un grupo de pacientes con enfermedades neurológicas, comparando el resultado de la ecografía con el de la tomografía computada de cráneo (TC).

MÉTODOS: Se seleccionó un grupo de pacientes adultos ingresados en la Unidad de Ictus o enviados para interconsulta, y a los que dentro del protocolo de estudio se les realizó una tomografía axial de cráneo. La mensuración del diámetro del III ventrículo se realizó con DTCC y TC en planos axiales. Se presentan los resultados obtenidos mediante cada técnica y la correlación lineal entre ambas mediciones.

RESULTADOS: Se incluyeron en el estudio 45 pacientes (edad media de 59.6 años, 68.9% hombres). El diámetro del III ventrículo aumentó con la edad. La longitud promedio (\pm DE) con el DTCC fue de 5.4 (2.3) mm y con la TC de 5.6 (2.4) mm. La correlación lineal entre los valores obtenidos por ambas técnicas fue alta ($r = 0.93$).

CONCLUSIÓN: El DTCC es una técnica de fácil aplicación, con la que se obtienen resultados comparables a la TC en la determinación del tamaño del ventrículo III.

Palabras clave: Diámetro del III ventrículo, dúplex transcraneal, neurología, tomografía computada de cráneo.

ABSTRACT

INTRODUCTION: The transtemporal insonation with transcranial duplex sonography (TCDS) allows assessment of brain parenchyma structures, including the third ventricle.

OBJECTIVE: To test the usefulness of TCDS to measure the third ventricle diameter in a sample of patients with different neurological illnesses.

METHODS: It was selected a group of adult patients admitted to the stroke unit or sent to interconsultation and to whom by protocol a head CT scan was performed. The measurement of the diameter of the third ventricle was performed with TCDS and CT in axial planes. The results obtained by each technique and the linear correlation between the two measurements is presented.

RESULTS: A total of 45 patients were included (mean age 59.6 years, 68.9% males). The third ventricle diameter increased with age. The diameter of the third ventricle increased with age. The average length (\pm SD) with the TCDS was 5.4 (2.3) mm and by CT it was 5.6 (2.4) mm. The linear correlation between the values obtained by the two techniques was high ($r = 0.93$).

CONCLUSION: Transcranial duplex is a technique easy to perform and it has similar results in comparison with those obtained with the CT scan when the third ventricle size is measured.

Key words: Cranial CT, third ventricle diameter, transcranial sonography, neurology.

INTRODUCCIÓN

En enfermos ingresados con patologías neurológicas que potencialmente pueden alterar el tamaño del sistema ventricular la realización de alguna variante de imagen consume tiempo y requiere del traslado al Departamento de Imagenología. Una alternativa para el diagnóstico y seguimiento del tamaño del III ventrículo a la cabecera del enfermo lo constituye la ecografía dúplex transcraneal (DTCC).¹ Esta técnica ha demostrado tener utilidad en el estudio de otras alteraciones del parénquima cerebral.² Algunos ejemplos de ello son la mensuración del tamaño de un hematoma,^{3,4} el diagnóstico de la conversión hemorrágica en el ictus isquémico,⁵ la determinación del área de ecogenicidad de la sustancia nigra en enfermos con enfermedad de Parkinson^{2,6} y la pérdida de continuidad del rafe medio en casos con depresión mayor.^{2,7} Por otro lado, tiene como ventajas sobreañadidas su bajo costo, si lo comparamos con otras técnicas de imagen, y que no requiere de la cooperación del enfermo. Sin embargo, requiere de un equipo bien ajustado y es una técnica operador dependiente.⁸

El objetivo de este trabajo es evaluar la utilidad del DTCC como técnica de medición del diámetro del III ventrículo en un grupo de pacientes con enfermedades neurológicas, comparando el resultado de la ecografía con el de la tomografía computada de cráneo (TC).

MATERIAL Y MÉTODOS

Se realizó un estudio observacional, prospectivo y de corte transversal en la Unidad de Ictus (UI) del Hospital Clínico Quirúrgico Hermanos Ameijeiras de La Habana, entre enero y diciembre de 2013. Se incluyeron pacientes mayores de 18 años ingresados en la UI o enviados para interconsulta, a los que se realizó una TC como parte del protocolo de estudio durante el ingreso hospitalario, o como parte del proceder diagnóstico en los casos no ingresados. Fueron excluidos enfermos en los que la ventana temporal no fue útil para la ecografía y con patologías que podían modificar el tamaño o la configuración ventricular (ictus isquémico con efecto expansivo demostrado en la TC, hemorragia intracerebral, hemorragia subaracnoidea con extensión intracerebral o intraventricular, infecciones, tumores e hidrocefalia).

El DTCC fue realizado por el autor, con entrenamiento previo en la identificación y medición del sistema ventricular, y después de un año de experiencia, ciego al resultado de la TC. Se empleó un equipo Toshiba Nemio XG dotado de un transductor sectorial de 2.5 mHz, obteniéndose las imágenes en modo B. Con el enfermo en decúbito supino, se colocó la sonda en la ventana temporal preauricular con dirección orbitomeatal, por encima del arco cigomático y a una profundidad de imagen entre 14-16 cm, de manera que fuese posible identificar el hueso temporal contralateral. En ese plano, horizontal, se identificó primero la imagen hipoecogénica del mesencéfalo rodeada por el líquido cefalorraquídeo (hiperecoico) (Figura 1). Descendiendo algo en altura el transductor e inclinándolo aproximadamente 10 grados en

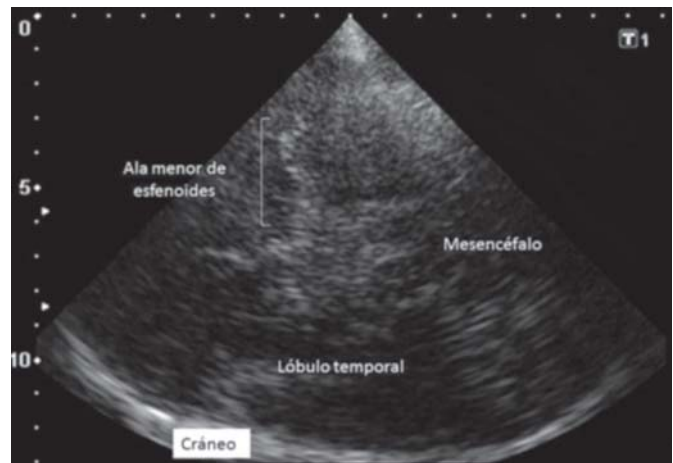

Figura 1. Detalles anatómicos del plano mesencefálico.

sentido cefálico se identificaron las dos líneas hiperecogénicas que corresponden con las paredes del III ventrículo adyacente entre los dos tálamos (hipoecóicos) (Figura 2A). Una vez identificadas las paredes ventriculares y la imagen en que mejor se visualizaban las estructuras anatómicas, ésta era congelada y ampliada. El valor máximo del diámetro del III ventrículo se determinó situando los cursores en el borde interno de ambas líneas hiperecogénicas en el punto de mayor amplitud (Figura 2B).

La TC fue realizada en un equipo helicoidal multicorte, Phillips Brillian de 40-64 canales; el diámetro del III ventrículo fue mensurado en el corte en el que aparece rodeado por ambos tálamos. La determinación fue realizada antes o después de la ecografía, por un especialista en imagenología que desconocía el resultado obtenido con el DTCC, siempre tomando el diámetro en el punto de mayor amplitud.

Con los datos obtenidos, de los enfermos (edad, género, diagnóstico) y derivados de las mediciones en el DTCC y la TC, se confeccionó una base de datos con el programa Excel 2010 de Microsoft. Para el análisis se utilizó el paquete estadístico SPSS 17; se describieron las frecuencias absoluta, la media, la desviación estándar (DE) y el rango de las variables. El diámetro del III ventrículo en el DTCC y la TC fue determinado por grupo de edad y se dividió en cuartiles. El análisis de la correlación entre las mediciones obtenidas por ambas técnicas se realizó con el coeficiente de correlación r.

ASPECTOS ÉTICOS

La investigación se efectuó una vez obtenido el consentimiento de los pacientes, ya que no en todos los casos la ecografía formaba parte del diagnóstico.

RESULTADOS

Se incluyeron en el estudio 45 pacientes, predominaron los hombres y el ictus isquémico fue la principal causa de atención médica (Tabla 1).

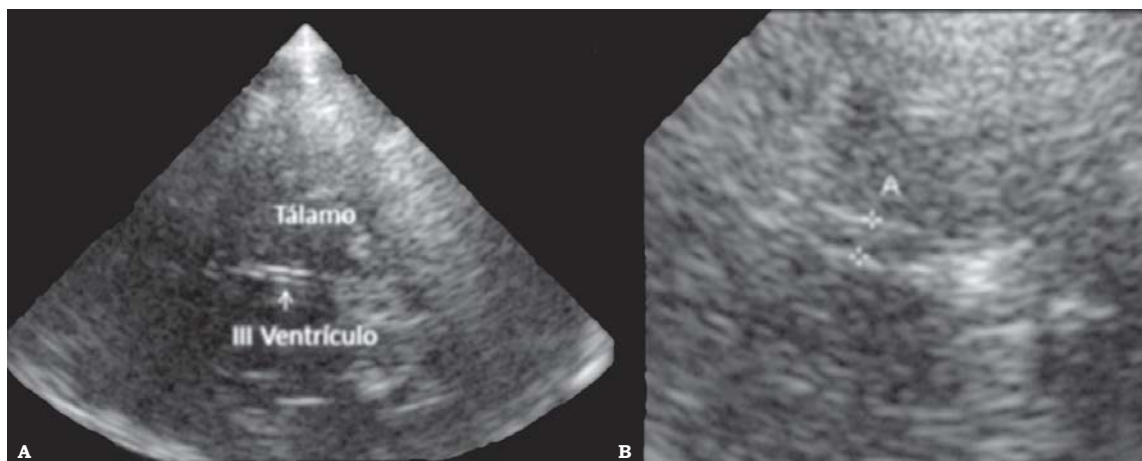


Figura 2. A. Detalles anatómicos del plano talámico. B. Mensuración del III ventrículo.

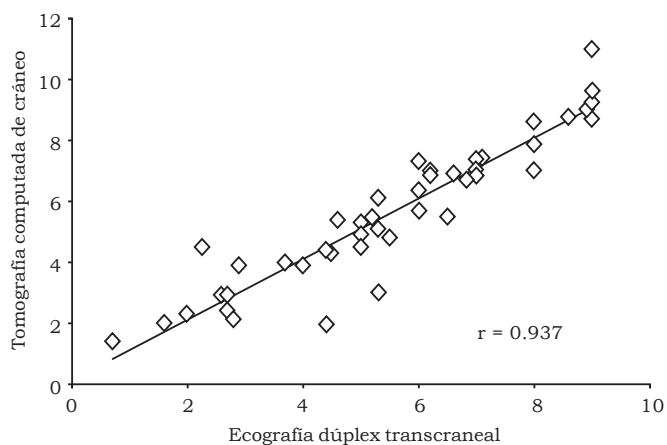


Figura 3. Correlación lineal entre la determinación del tamaño del III ventrículo obtenida por ecografía dúplex transcraneal y tomografía computada de cráneo (mm).

El diámetro del III ventrículo mensurado con el DTCC (media, DE) fue de 5.4 ± 2.3 mm y con la TC de 5.6 ± 2.4 mm; con un rango entre 0.7-9 mm para la ecografía y entre 1.4 y 11 mm con la TC. En relación con la edad, el tamaño ventricular se incrementó progresivamente (Tabla 2).

Los valores del tercer cuartil fueron de 7 mm (Tabla 3). En la figura 3 se muestra el valor de la correlación lineal de Pearson con una relación significativa entre las dos técnicas ($r = 0.937$).

DISCUSIÓN

En la década de los 50 utilizando la eco-encefalografía unidimensional se realizaron los primeros estudios para identificar el desplazamiento de estructuras de la línea media del cerebro adyacentes al III ventrículo.⁹ Posteriormente, en 1990,

Tabla 1. Características generales (n = 45 pacientes).

Edad x (DE; rango)	59.6 años (12.6; 19-90)	
Sexo masculino n (%)	31 (68.9)	
Diagnóstico n (%)	Ictus isquémico	22 (48.9)
	HSA	14 (31.1)
	Cefalea primaria	9 (20)

DE: Desviación estándar. **HSA:** Hemorragia subaracnoidea.

Tabla 2. Diámetro de III ventrículo según grupo de edad.

Grupo de edad	< 50	51-65	66-90
N pacientes	10	21	14
Edad media (DE) años	43 (± 9)	58 (± 4)	74 (± 7)
Diámetro TC	3.9 (± 2.8)	5.8 (± 2.4)	6.4 (± 1.4)
III ventrículo (mm) DTCC media (DE)	3.7 (± 2.8)	5.7 (± 2.1)	6.3 (± 1.3)

DE: Desviación estándar.

Tabla 3. Distribución por percentiles del tamaño ventricular en las dos técnicas de imagen.

Diámetro	Percentil				
	25	50	75	90	95
III ventrículo (mm)	2.5	5.0	7.5	9.0	9.5
DTCC	4	5.3	7	8.8	9.5
TC	3.9	5.5	7	8.7	9

Bogdahn y Becker describieron las características ecográficas del encéfalo^{10,11} y unas de las primeras aplicaciones clínicas en que se usó fue en el diagnóstico y seguimiento de la recidiva de lesiones expansivas intracraneales.¹²

En la actualidad el DTCC es una técnica rutinaria en UI y salas de cuidados críticos cuando es necesario evaluar pacientes que no son transportables al Departamento de Imagenología. El DTCC representa una técnica inocua, económica y de fácil aplicación en la evaluación del diámetro

del ventrículo III.^{1,12-15} Puede ser especialmente útil en pacientes con patología en los que es necesario seguir el diámetro ventricular, por ejemplo, en casos con hemorragia subaracnoidea o hemorragias intraparenquimatosas.¹

Varios estudios han abordado la utilidad de la ecografía cerebral para mensurar el III ventrículo comparándolo con otras técnicas de imagen (imagen por resonancia magnética o la TC) con resultados buenos, pero la correlación obtenida no ha sido similar ni exacta.¹³⁻¹⁶ Al respecto es necesario considerar que los planos de exploración no son exactamente parejos entre las dos técnicas. Por otro lado, el III ventrículo es una estructura irregular en la que el diámetro puede variar según el punto en que se determine su medida. Como que el área insonada con el DTCC es limitada, las medidas obtenidas pueden variar con respecto a la otra técnica; también pueden existir variaciones atribuibles a las diferencias entre las características físicas del procesamiento de la imagen.

Aunque el DTCC puede ser de gran utilidad, tiene limitaciones que han de tenerse en cuenta; la principal es la presencia o no de una ventana acústica adecuada a través del hueso temporal. Ello hace que las estructuras encefálicas no sean evaluables de forma óptima en 5-20% de la población.¹⁷ Por otro lado, es una técnica que depende de la cualificación del explorador que requiere de entrenamiento previo para identificar correctamente las estructuras intracraneales.^{4,17}

CONCLUSIÓN

El DTCC representa una técnica de fácil aplicación, a la cabecera del enfermo, con la que se obtienen resultados comparables a la TC en la determinación del diámetro del ventrículo III.

DECLARACIÓN DE CONFLICTOS DE INTERESES

El autor declara no tener conflictos de intereses.

FUENTES DE FINANCIAMIENTO

No existieron.

REFERENCIAS

- García-García J, Díaz-Maroto I, Ayo-Martín O, Segura T. Utilidad de la neurosonología en el diagnóstico de la hidrocefalia aguda. *Rev Neurol* 2012; 54: 699-700.
- Walter U. Transcranial sonography of the cerebral parenchyma: Update on clinically relevant applications. *New Trends in Neurosonology and Cerebral Hemodynamics-an Update. Perspectives in Medicine* 2012; 1: 334-43.
- Kern R, Kablau M, Sallustio F, Fatar M, Stroick M, Hennerici MG, et al. Improved detection of intracerebral hemorrhage withtranscranial ultrasound perfusion imaging. *Cerebrovasc Dis* 2008; 26: 277-83.
- Matsumoto N, Kimura K, Iguchi Y, Aoki J. Evaluation of cerebralhemorrhage volume using transcranial color-coded duplexsonography. *J Neuroimaging* 2011; 21: 355-8.
- Seidel G, HakanC, Albers T, BurgemeisterA, Karsten Meyer-W. Sonographic Evaluation of Hemorrhagic Transformationand Arterial Recanalization in Acute Hemispheric Ischemic Stroke. *Stroke* 2009; 40: 119-23.
- Liman J, Bähr M, Kermer P. Transcranial ultrasound in adults and children withmovement disorders. *New Trends in Neurosonology and Cerebral Hemodynamics-an Update. Perspectives in Medicine* 2012; 1: 349-52.
- Mijajlovic MD. Transcranial sonography in psychiatric diseases.*New Trends in Neurosonology and Cerebral Hemodynamics-an Update. Perspectives in Medicine* 2012; 1: 357-61.
- Valdúeza JM, Schreiber SJ, Roehl JE, Klingebiel R. *Neurosonology and neuroimaging of Stroke*. Ed. Thieme Stuttgart, New York: Thieme Publishing Group; 2008, p. 2-7.
- De Vlioger M, Ridder J. Use of echoencephalography. *Neurology*1959; 9: 216-23.
- Bogdahn U, Becker G, Winkler J, Greiner K, Perez J, Meurers B. Transcranial color-coded real time sonographyin adults. *Stroke* 1990; 21: 1680-8.
- Bogdahn U, Winkler J, Schwab S, Adolf H. Parenchymal anatomy. In: Bogdahn U, Becker G, Schlachetzki F (eds.). *Echo-Enhancers and Transcranial Color Duplex Sonography*. Oxford: Blackwell; 1998, p. 232-51.
- Stolz E, Gerriets T, Fiss I, Babacan SS, Seidel G, Kaps M. Comparisonof transcranial color-coded duplex sonography and cranial CT measurements for determining third ventricle midline shift in space-occupying stroke. *AJNR* 1999; 20: 1567-71.
- Becker G, Bogdahn U, Strassburg HM, Lindner A, Hassel W, MeixensbergerJ, et al. Identification of ventricular enlargementand estimation of intracranial pressure by transcraneal colorcodedreal-time sonography. *J Neuroimaging* 1994; 4: 17-22.
- Seidel G, Kaps M, Gerriets T, Hutzelmann A. Evaluation of the ventricular system in adults by transcranial duplex sonography. *J Neuroimaging* 1995; 5: 105-8.
- Kallmann BA, Sauer J, Schliesser M, Warmuth-Metz M, FlacheneckerP, Becker G, et al. Determination of ventricular diametersin multiple sclerosis patients with transcraneal sonography (TCS). A two year follow-up study. *J Neurol* 2004; 251: 30-4.
- López-Hernández N, García-Escrivá A, Moltó-Jordá JM. Estudio del diámetro del ventrículo III mediante dúplex transcraneal. *Neurología* 2007; 22: 507-10.
- Berg D, Godau J, Walter U. Transcranial sonography in movement disorders. *Lancet Neurol* 2008; 7: 1044-55.