

Epilepsia. Anomalías del desarrollo cerebral y esclerosis del asta de Amón asociadas a epileptogénesis. ¿Cuál es su relevancia?

Escobar Alfonso¹

RESUMEN

Gracias a la aplicación de las técnicas de neuroimagen en el diagnóstico de epilepsia: la Tomografía axial computada (TAC), la Tomografía computada por emisión de fotón único (SPECT), la Resonancia magnética (RM), la Resonancia magnética funcional (fRM) y la Tomografía por emisión de positrones (PET), se lograron avances en el conocimiento y descripción detallada in vivo de las anomalías cerebrales del desarrollo que contribuyen significativamente en la epileptogénesis. El conocimiento de ese substrato neuropatológico ha permitido que se modifique la denominación de epilepsias idiopáticas, que han pasado, en su mayoría, a ser categoría de epilepsias sintomáticas. Las anomalías del desarrollo cerebral, genéricamente denominadas disgenesias, pueden identificarse por su aspecto macroscópico, p.ej.: agenesia del cuerpo caloso, macrogiria, microgiria, lisisencefalia; displasia cortical focal, sin embargo, algunas de esas anomalías requieren ser identificadas por examen microscópico, por ende se refieren como microdisgenesias, e incluyen desarreglo columnar y laminar, neuronas piramidales ectópicas subpiales o en la sustancia blanca, neuronas invertidas y reducción de la densidad neuronal sobre todo de las interneuronas.

La lesión más comúnmente asociada con la epileptogénesis es la esclerosis del asta de Amón, o esclerosis del hipocampo, lesión descrita desde 1825 que constituye el hallazgo neuropatológico más frecuente de la epilepsia del lóbulo temporal. Se caracteriza por la destrucción de las neuronas en el sector CA1 (sector de Sommer) del hipocampo, y en ocasiones se afectan también los sectores CA3 y CA4, y el giro dentado, junto con gliosis astrocitaria secundaria, lesiones que en conjunto se manifiestan clínicamente como crisis parciales de semiología compleja. Otra lesión asociada es la ruptura de la barrera hemato-encefálica, lo que ocurre con cada crisis convulsiva y el consecuente paso de albúmina del plasma al parénquima nervioso, que facilita el progreso de las crisis convulsivas y la formación de foco epiléptico.

Palabras clave: esclerosis del asta de Amón, epilepsia del lóbulo temporal, foco epiléptico, disgenesia, displasia cortical focal, ruptura de barrera hemato-encefálica.

Rev Mex Neuroci 2007; 8(2): 163-169

**Epilepsy. Developmental brain anomalies and Ammon's horn
sclerosis associated to epileptogenesis. Which is its relevance?**

ABSTRACT

The introduction of neuroimaging techniques in the diagnosis of epilepsy: Computerized axial tomography (CAT), Single photon emission tomography (SPECT), Magnetic resonance (IMR), Functional magnetic resonance (fMR), and Positron emission tomography (PET), constituted a stride in the in vivo detection of developmental brain anomalies that are significant to epileptogenesis. This valuable neuropathological data also led to a classification change of the so-called idiopathic epilepsies to symptomatic epilepsies associated to a known anatomical brain anomaly. A good number of developmental brain anomalies, termed dysgenesis, are readily identified by macroscopic examination, to name a few, corpus callosum agenesis, megalencephaly, lissencephaly, macrogyria and microgyria, focal cortical dysplasia, however, other anomalies require of microscopical exam, thus named microdysgenesis, for instance: columnar and or laminar disarrangement, subpial or in the white matter ectopic pyramidal neurons, inverted neurons, reduced neuronal number, mainly referring to interneurons.

The most common associated lesion to epileptogenesis is that of Ammon's horn sclerosis, also named hippocampal or mesial temporal lobe sclerosis. This lesion, known since 1825, constitutes in itself the most frequent neuropathological finding in temporal lobe epilepsy. It is characterized by loss of pyramidal neurons in the CA1 sector of the hippocampus, usually unilateral, but occasionally affecting also sectors CA3 and CA4, and less frequently extending to the dentate gyrus. There is associated reactive astrocytic gliosis. These lesions are manifested clinically as partial complex seizures. Other associated lesion is the disruption of the blood-brain barrier, an event occurring at every seizure in acute or chronic epilepsy, the ensuing hematic protein leaking into the nervous parenchyma leads to progression of seizures and formation of epileptic focus.

Key words: Ammon's horn sclerosis, temporal lobe epilepsy, epileptic focus, dysgenesis, focal cortical dysplasia, blood-brain barrier disruption.

Rev Mex Neuroci 2007; 8(2): 163-169

1. Departamento de Biología Celular y Fisiología, Instituto de Investigaciones Biomédicas, Universidad Nacional Autónoma de México, Ciudad Universitaria, 04510, México, D.F.

Correspondencia: Dr. Alfonso Escobar. Departamento de Biología Celular y Fisiología, Instituto de Investigaciones Biomédicas, UNAM. Ciudad Universitaria, 04510. México, D.F. Correo electrónico: alesiz@servidor.unam.mx

INTRODUCCIÓN

La epilepsia se define principalmente por sus características fisiopatológicas, se trata de un trastorno episódico del sistema nervioso, desencadenado por una descarga sincrónica, excesiva y sostenida de un grupo neuronal.¹ La convulsión epiléptica puede variar desde una leve contracción en las extremidades del cuerpo hasta pérdida de la conciencia y convulsiones generalizadas incontrolables. Una convulsión como manifestación única, aislada, no constituye epilepsia, como tampoco lo son convulsiones debidas a hipertermia, síncope, hipoglicemia, u otros trastornos metabólicos intermitentes. En cambio, se califica como epilepsia a convulsiones debidas a trastornos congénitos metabólicos, que ejercen efecto dañino sobre el sistema nervioso.² La epilepsia es uno de los trastornos neurológicos más comunes.

La epilepsia afecta a todos los grupos étnicos existentes. La prevalencia varía considerablemente según la muestra examinada, hay cifras que oscilan entre 1.5 a 19.5 por 1000 y, en general, se manejan cifras de 4 a 10 por 1000.³ La incidencia de convulsiones es alta en el primer año de vida, especialmente en el primer mes, tiende a decrecer sucesivamente para ascender nuevamente después de la sexta década de la vida.²

Se acepta, sin embargo, que la prevalencia es mayor en los países subdesarrollados, debido, sobre todo, a infecciones por parásitos, daño cerebral perinatal, trauma craneal y agentes tóxicos.⁴ Las crisis parciales parecen ser más frecuentes que las generalizadas,⁵ pero en esto también la variabilidad depende de la muestra examinada.

En general, era difícil precisar la causa o causas de la epilepsia, y, en el pasado reciente, en 65 a 75% de los casos sólo se llegaba a suponer, pero desde la introducción de la tecnología de neuroimagen este panorama ha cambiado. En casos de epilepsia sintomática las causas más frecuentes fueron trauma craneal, hipoxia perinatal, trastorno cerebrovascular e infecciones.²

NEUROPATOLOGÍA DE LAS EPILEPSIAS

Se puede decir, sin temor a equivocarse, que el antiguo concepto de epilepsia sin substrato anatómico dejó de existir en el momento en que las técnicas de neuroimagen se incorporaron al armamentario diagnóstico en Neurología clínica. Aún más, aunque todavía existen en la clasificación de síndromes epilépticos, variedades de epilepsia consideradas idiopáticas ya en algunas se ha precisado la alteración, mutación o deficiencia genética correspondiente, y han dejado de ser idiopáticas en el estricto sentido del adjetivo que las califica.

Las convulsiones crónicas constituyen la característica clínica de una variedad de trastornos del de-

arrollo cerebral, sólo para mencionar un tipo de substrato anatómico en las epilepsias, ya que hay otras alteraciones anatómicas ocasionadas por agentes nocivos bien definidos. Que quede claro que en el caso de causas identificables, específicamente en el caso de malformaciones cerebrales (disgénesis), se hace referencia a las epilepsias sintomáticas.

MALFORMACIONES CEREBRALES

Un buen número de los trastornos del desarrollo se manifiestan clínicamente por convulsiones crónicas, retraso mental y disfunción motriz. Sólo para mencionar unas cuantas malformaciones del desarrollo; agenesia del cuerpo caloso, microcefalia y megalencefalia, trastornos de la citoarquitectura cortical y del patrón de circunvoluciones, p.ej.: lisencefalia o agiria, paquigiria, microgiria, displasia cortical, heterotopia neuronal en sustancia blanca, neuronas invertidas, neuronas ectópicas en primera capa o subpiales, desarreglo columnar y laminar, esquizencefalia.

Los múltiples estudios histológicos de biopsias cerebrales, resecciones de lóbulos temporales y en cerebros de autopsia, describen alteraciones corticales de microdisgénesis, en mayor o menor intensidad. En general esas alteraciones estructurales se denominan microdisgénesis ya que, en su mayoría, excepto algunas excepciones, no aparecen como alteraciones macroscópicas.

Microdisgénesis

Caracterizada por desorganización de la citoarquitectura, incorrecta ordenación de las capas corticales en la neocorteza, desorden en la localización de las neuronas, que inclusive se hallan en la sustancia blanca, constituyen las alteraciones que reciben el nombre genérico de displasia cortical. Esos cambios de microdisgénesis fueron descritos en el 34% de casos de epilepsia a mediados del siglo XX. Ulteriormente fueron confirmados y descritos en detalle en siete de ocho casos de convulsiones generalizadas;⁶ los autores de la investigación mostraron la presencia de verrugas subpiales, esto es extrusión de tejido nervioso en la superficie cortical con neuronas unipolares y bipolares, bien definidas alteraciones en la neocorteza, tales como aumento de la densidad de células de Cajal-Retzius y neuronas piramidales en la capa molecular, pérdida de los límites entre las capas I y II, desarreglo columnar y abundantes neuronas en la sustancia blanca. Además describieron neuronas ectópicas en el *stratum radiatum* del hipocampo, neuronas de Purkinje en las capas molecular, granular y en la sustancia blanca del cerebelo. Ese tipo de microdisgénesis se confirmó también en casos

de síndromes de West, Lennox-Gastaut, epilepsia mioclónica juvenil y epilepsia infantil con ausencias. Eventualmente se ha puesto en duda la significación patológica de esas lesiones en el mecanismo de epileptogénesis, ya que también se han descrito en cerebros de individuos neurológicamente normales.^{7,8} Sin embargo, la microdisgénesis continúa siendo tema de investigación en casos de epilepsias, inclusive en epilepsia del lóbulo temporal y lóbulo frontal, en esos casos se han descrito también hamartomas, conglomerados glioneuronales y tumores embrionarios.^{9,10}

Displasia cortical focal

Es un tipo de displasia cortical bien definida, también llamada displasia cortical con citomegalia neuronal. La anomalía puede aparecer macroscópicamente normal, pero también puede verse una circunvolución más ancha que lo normal o verse como una zona de lisecefalia parcial. Al corte puede haber pobre demarcación entre las substancias gris y blanca. Lo más característico lo constituyen los hallazgos histológicos: anomalías bien definidas de las capas corticales, abundantes células globoides con núcleos pleomórficos y citoplasma translúcido eosinófilo, en conjunción con neuronas grandes deformes y arborización dendrítica prominente irregular en el gris cortical y en la sustancia blanca, orientadas indistintamente y, en ocasiones, los axones en dirección aberrante. Las células globoides expresan positividad a la PGAF y marcadores neuronales; las neuronas gigantes son positivas a epitopes neurofibrilares.¹¹ Además, la mayoría de esas neuronas muestran positividad aumentada a receptores de glutamato – GLUR1 y GLUR2/3 así como a los receptores AMPA, NMDAR1 y NMDAR2.¹² Coexistentes con las anomalías neuronales hay reducción significativa de las interneuronas GABAérgicas, por ende los mecanismos inhibitorios corticales se reducen significativamente. Todas esas anomalías morfológicas e inmunohistoquímicas, indican la presencia de circuitos neuronales irregulares que pueden considerarse como responsables de la epileptogénesis en los casos de displasia cortical focal.

Heterotopia laminar subcortical

Ocasionalmente se observa esta patología, que comúnmente se denomina *doble corteza*.² Esta malformación consiste de una banda simétrica bilateral de sustancia gris justo debajo de la banda de sustancia blanca subcortical. Esta banda de sustancia gris heterotópica muestra acúmulos irregulares de neuronas bien diferenciadas, la mayoría piramidales. Todos estos casos se manifiestan clínicamente por crisis convulsivas generalizadas. La corteza suprayacente muestra, sin embargo, las seis

capas características de la neocorteza, isocorteza homotípica.

La magnitud de la microdisgénesis cortical depende del momento en la embriogénesis del SNC en que la noxa actúa; por eso las lesiones varían de lisecefalia, macrogiria, microgiria, polimicrogiria, a anomalías en la laminación y organización columnar en la neocorteza o en la arquicorteza.

Se debe señalar también que el diagnóstico se logra en algunos casos gracias a las modernas técnicas de neuroimagen, sobre todo la IRM.¹³ Los modelos animales creados con base en teratógenos han dado valiosa información sobre los mecanismos de epileptogénesis relacionados con esos trastornos del desarrollo.¹⁴

Las crisis convulsivas pueden aparecer en cualquier otro tipo de lesión cerebral, congénita o adquirida, como esclerosis tuberosa, malformaciones vasculares, infecciones bacterianas, virales, parasitarias, Síndrome de Rasmussen, traumatismo y tumores.²

ESCLEROSIS DEL ASTA DE AMÓN

La lesión más conocida, e indudablemente la más discutida en lo que concierne a su significado fisiopatológico y a los mecanismos que la generan, es la que se conoce como esclerosis del Asta de Amón (EAA). Aunque la designación de esclerosis del asta de Amón es la más utilizada, es conveniente señalar que la EAA se denomina también esclerosis incisural, esclerosis hipocámpica y esclerosis temporal medial.

El lóbulo temporal se extiende desde la fisura de Silvio a la cara inferior y medial del hemisferio cerebral. Posee tres circunvoluciones en la cara lateral y dos en la cara infero-medial. La corteza cerebral que lo constituye está constituida por citoarquitectura de tipo neocortical, también denominado neopallio, o sea formada por seis capas, con excepción de una parte de la quinta circunvolución, la formación hipocámpica, en la que la porción más superficial, la corteza entorrinal de citoarquitectura del tipo isocorteza homotípica, tiende a transformarse en alo corteza para formar el subículo y el hipocampo o asta de Amón, estructuras que sólo poseen tres capas, también denominadas arquipalio.^{15,16}

El asta de Amón como ejemplo de alo corteza posee sólo tres capas: molecular, piramidal y polimorfa, capas cuyas dendritas y axones se ordenan en tres láminas, el estrato *oriens*, estrato radiado y estrato lacunoso. La capa piramidal está formada por neuronas piramidales grandes y pequeñas así como por neuronas tipo Golgi II o interneuronas. La hilera de neuronas piramidales se subdivide, de acuerdo con la clasificación de Lorente de Nó,¹⁷ en cuatro sectores denominados CA, por *Cornu*

ammonis, CA1, CA2, CA3, CA4, fácilmente identificables. El sector CA4 se localiza en la zona del hilio de la *fascia dentata*. El sector CA1 sector cuyas neuronas son altamente vulnerables y degeneran fácilmente como consecuencia de noxas diversas, recibe también el nombre de sector de Sommer, dado que, tal como fue descrito por ese autor, degeneración de las neuronas piramidales y gliosis astrocítica secundaria, constituyen hallazgo común en casos de epilepsia del lóbulo temporal. El hipocampo o asta de Amón (AA) forma parte de la pared del cuerno temporal del ventrículo lateral; la superficie ventricular del AA está cubierta de la capa blanca mielinizada, el *alveus*, formada por los axones de las neuronas piramidales de los sectores CA1 al CA4; axones que aumentan en número progresivamente de tal modo que el *alveus* forma la fimbria y finalmente el fornix, este último la vía eferente tanto del subículo y del hipocampo.^{15,16}

El asta de Amón, o circunvolución del hipocampo propiamente dicho, se halla en estrecha relación topográfica con la circunvolución dentada, giro dentado, o *fascia dentata* (Figura 1). La circunvolución dentada, o giro dentado, consta de tres capas: molecular, granular y polimórfica. La capa granular compuesta por neuronas pequeñas, esféricas u ovals, neuronas granulares, que se adosan íntimamente para formar una hilera densa de neuronas con forma de V o de una C horizontal abierta, poseen árbol dendrítico abundante y axón que se conecta como fibras musgosas con las neuronas piramidales del sector CA3 del hipocampo. Las neuronas de la capa polimórfica son de tipo piramidal o en cesta, ocupan gran parte del hilio y de hecho forman el sector CA4 de Lorente de Nó.¹⁵⁻¹⁷

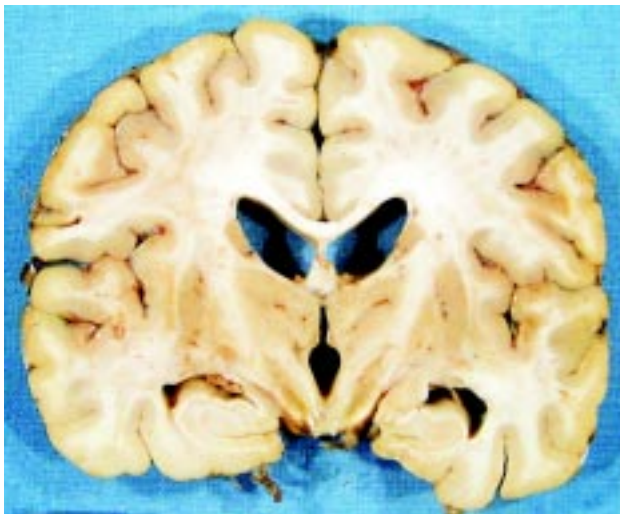


Figura 1. Corte coronal que muestra atrofia del asta de Amón izquierda. Nótese el aumento del cuerno temporal del ventrículo lateral.

La corteza entorrinal, el subículo, el asta de Amón y el giro dentado constituyen los componentes de la quinta circunvolución del lóbulo temporal. Esas estructuras se hallan interconectadas; la corteza entorrinal recibe aferentes de las áreas asociativas multimodales, esto es de la isocorteza homotípica de las cuatro primeras circunvoluciones del lóbulo temporal, que conducen información de tipo sensorial. La corteza entorrinal se constituye así en la vía de entrada de toda esa información al sistema límbico. La corteza entorrinal emite dos vías eferentes, la más importante es la denominada vía perforante que va directamente al giro dentado, la otra es la vía alvear, que se dirige a través del *alveus*, ambas la vía perforante y la alvear hacen sinapsis con las dendritas de la neuronas granulares del giro dentado. Ramas colaterales de la vía perforante hacen también sinapsis con la neuronas del subículo. Las neuronas del giro dentado, como sistema interneuronal, envían a su vez la información a las dendritas de las neuronas del sector CA3 del asta de Amón, de las que el axón va a formar parte del fornix y conducir la información al hipotálamo. El axón de las neuronas CA3 posee también una colateral, la colateral de Schaffer, que hace sinapsis excitatoria con las dendritas de las neuronas de los sectores CA1 y CA2. Este circuito neuronal participa en los mecanismos de memoria y aprendizaje.^{15,16}

OTRAS LESIONES CEREBRALES

Así como los trastornos del desarrollo cerebral poseen significación fisiopatológica en la epileptogénesis, también las lesiones secundarias a trauma, hipoxia, isquemia, inflamatorias, neurotóxicas (kainatos, demoatos, pilocarpina) y la cronicidad de los ataques de epilepsia, son capaces de generar focos epileptogénicos en el cerebro humano, específicamente en la denominada epilepsia del lóbulo temporal que se manifiesta por crisis parciales de semiología compleja. La primera descripción neuropatológica en casos de epilepsia crónica la hicieron Bouchet y Cazauvieilh¹⁸ en 1825; describieron atrofia y "endurecimiento" del asta de Amón, junto con atrofia lobar en el cerebelo y atrofia cortical difusa. Sommer,¹⁹ Spielmeyer,²⁰ Stauder,²¹ Sano y Malamud,²² Scholz²³ y Margerison y Corsellis,²⁴ confirmaron y contribuyeron con otros hallazgos sobre lesiones cerebrales en casos de epilepsia del lóbulo temporal. Es notable, por la precisión topográfica, la descripción de Sommer¹⁹ de la pérdida neuronal en el sector CA1 justamente denominado sector de Sommer. Conviene precisar que la lesión del sector de Sommer es la más común en la epilepsia del lóbulo temporal, aunque en algunos casos la pérdida neuronal también ocurre en CA4 y puede abarcar todos los sectores inclusive el giro

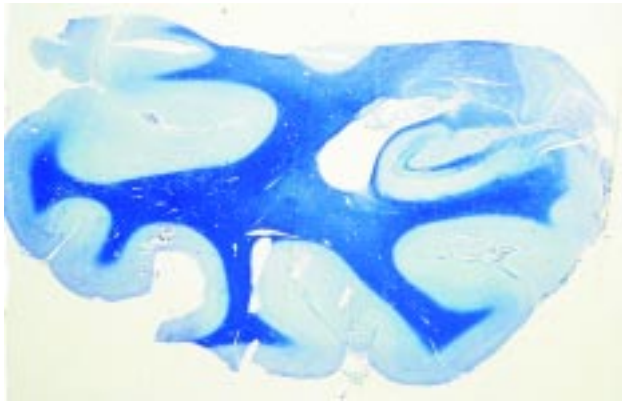

Figura 2. Corte histológico del lóbulo temporal teñido con técnica de Klüver-Barrera. La atrofia del cuerno de Amón es evidente con pérdida de los sectores CA1, CA2 y CA3.

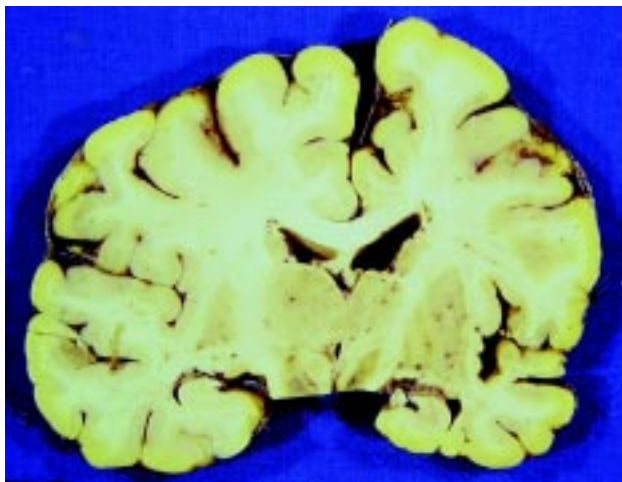


Figura 3. Atrofia hemisférica izquierda. Nótese la enorme disparidad en las dimensiones del lóbulo temporal izquierdo incluyendo el asta de Amón.

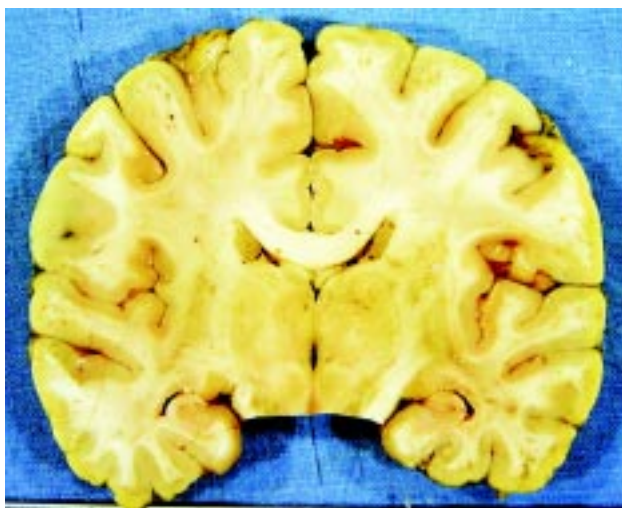


Figura 4. Corte coronal de un cerebro normal para comparación con las Figuras 1 y 3. Nótese la simetría de ambas estructuras hipocámpicas.

dentado; en todos esos casos hay gliosis fibrilar astrocitaria concomitante (Figuras 2-4). Adicionalmente se debe hacer mención que en casos de *status epilepticus*,²⁵ clínico o experimental, se describen lesiones múltiples que incluyen necrosis laminar en capas II y III de la neocorteza, disminución significativa de las neuronas de Purkinje y de la capa granular, en el cerebelo, y significativamente necrosis del sector CA1. Ocasionalmente se afectan todos los sectores piramidales y las neuronas del giro dentado. Los estudios experimentales de Meldrum^{26,27} han demostrado que el fenómeno hipóxico/isquémico desencadena una secuencia de eventos que generan exceso de calcio en todas las estructuras neuronales, y descarga excesiva de glutamato, que conlleva estimulación de los receptores NMDA con efecto neurotóxico secundario responsable de la destrucción neuronal subsecuente. Por lo tanto, la epilepsia del lóbulo temporal con sus características crisis convulsivas parciales de semiología compleja, se debe no sólo a la esclerosis del asta de Amón; la lesión que no ocurre aisladamente sino que en la mayoría de los casos se asocia con lesiones de toda la formación del hipocampo, inclusive la corteza entorrinal, el giro fusiforme y disminución significativa de la densidad neuronal en los núcleos basolateral y medial de la amígdala, núcleo que se halla adyacente al hipocampo. Estas lesiones en conjunto seguramente contribuyen a la epileptogénesis que genera la ahora denominada *esclerosis temporal medial*.²⁸ La epileptogénesis también se debe en gran parte a otros factores asociados a las lesiones, como la reorganización sináptica que se genera por la proliferación en las fibras musgosas, axones de las neuronas granulares del giro dentado al sector CA3, y en los axones aferentes desde la corteza entorrinal,²⁹ que pueden generar conexiones aberrantes, así mismo a la gliosis astrocitaria que altera la homeostasis del ion potasio en la zona de cicatriz glial hipocámpica y que contribuye a crear un bajo umbral de estimulación en las neuronas adyacentes a la zona de lesión.³⁰ Además, las crisis convulsivas, agudas y crónicas que caracterizan a las epilepsias, producen ruptura de la barrera hemato-encefálica³¹ que permite el paso de albúmina hemática al parénquima nervioso, lo que favorece la epileptogénesis y también la formación de foco epiléptico,³² por ende la persistencia y progreso de las crisis convulsivas.

La atrofia del hipocampo (AH) ha sido clásicamente asociada con control pobre de las crisis convulsivas parciales en casos de epilepsia del lóbulo temporal, crisis epilépticas fármaco resistentes. En un estudio reciente,³³ a 84 pacientes con crisis parciales, que habían estado sin crisis cuando menos por dos años consecutivos, se les retiraron los

medicamentos antiepilépticos para observar la probabilidad de permanecer libres de crisis en un período de cinco años. De los 84 pacientes 39 tenían AH (bilateral en 13 y unilateral en 26). Para aquéllos con hipocampo normal lo lograron en 62%, mientras que sólo 28% lo logró en los que hubo AH. Este estudio da una idea de que la atrofia del hipocampo es significativa en la recurrencia de las crisis convulsivas parciales. Sin embargo, también se han descrito casos de AH que pueden tener buen control de las crisis parciales.³⁴

Corolario

Desde mediados del siglo 20, se han añadido hallazgos morfológicos y fisiológicos importantes que han contribuido al conocimiento de la fisiopatología de la epilepsia. Baste mencionar las anomalías en el patrón de las circunvoluciones en el cerebro humano,³⁵ y en la organización columnar de la neocorteza,¹³ en la densidad interneuronal en la neocorteza y en las heterotopias corticales,³⁶ la reducción y modificación de las neuronas en candelero (interneuronas) que modifican su peculiar ramificación axónica y el subsecuente cambio en los mecanismos inhibitorios en la neocorteza.³⁷

En el momento actual se conocen con mayor precisión las bases neuropatológicas, neurofisiológicas, genético/familiares, y las microdisgénesis de la neocorteza, y el significado de cada una en la epileptogénesis y la asociación de todos esos factores que dan como resultado lo que se llama epilepsia, sea esta del tipo convulsivo generalizada o crisis parciales de tipo motor, sensorial o de semiología compleja (para una revisión completa véase la referencia 38). La esclerosis del asta de Amón o atrofia del hipocampo es el hallazgo neuropatológico más común en la epilepsia del lóbulo temporal.^{38,39} Se debe hacer mención que los estudios neuropatológicos moleculares³⁹ indican que la EAA es también una anomalía del desarrollo, ya que en los casos de EAA, el estudio histológico detallado ha detectado persistencia de las células de Cajal-Retzius en la neocorteza y en el hipocampo/giro dentado, y seguramente la *reelina* participa en la génesis de la EAA.

La importancia intrínseca de cada uno de esos factores en la epileptogénesis es indudable, pero se puede considerar de antemano que las anomalías del desarrollo, por el significado funcional que posee cada una de ellas, constituyen la clave para generar epilepsia. Seguramente la asociación de todos los factores antes mencionados constituyen en conjunto las bases estructurales para el desarrollo de conectividad aberrante en la formación hipocámpica, que hace al individuo más suscepti-

ble a la epileptogénesis. La asociación de otros factores y otras lesiones, como la carga genética necesaria en la epileptogénesis, las microdisgénesis, y las lesiones secundarias constituyen un conjunto que puede resumirse como una ecuación:

AH + MD + G/F + OLS = Epilepsia.

(AH: atrofia hipocámpica; MD: microdisgénesis; G/F: genético/familiares; OLS: otras lesiones secundarias)

AGRADECIMIENTOS

A la Dra. Elva Briones Niño y a la Dra. Rebeca Millán, por sus valiosos comentarios y sugerencias que contribuyeron a mejorar el texto. A la Psicóloga Beatriz Gómez-González cuyos comentarios y su valiosa ayuda técnica mejoraron la calidad de este trabajo.

REFERENCIAS

1. Jackson H. On the anatomical, physiological and pathological investigation of epilepsies. West Riding Lunatic Asylum medical reports. 1873; 3: 315. In: Taylor J, Ed. Selected Writings of John Hughlings Jackson, London, Hodder and Stoughton, 1931; pp. 90-111.
2. Honavar M, Meldrum BS. Epilepsy. In: Graham DI, Lantos PL, Eds. Greenfield's Neuropathology. 7th Edition, Volume I, Chapt 15, London, Arnold; 2002; p 899-941.
3. Sander JWA, Shorvon SD. Incidence and prevalence studies in epilepsy and their methodological problems: a review. J Neurol Neurosurg Psychiatry 1987; 50: 829-39.
4. Senanayake N, Román GC. Epidemiology of epilepsy in developing countries. Bull World Health Organ 1993; 71: 247-58.
5. Keränen T, et al. Distribution of seizure types in an epileptic population. Epilepsia 1988; 29: 1-7.
6. Meencke HJ, Janz D. Neuropathological findings in primary generalized epilepsy; a study of eight cases. Epilepsia 1984; 25: 8-21.
7. Kaufmann WE, Galaburda AM. Cerebrocortical microdysgenesis in neurologically normal subjects. Neurology 1989; 39: 238-44.
8. Lyon G, Gastaut H. Considerat on the significance attributed to unusual cerebral histolog findings recently described in eight patients with primary generalized epilepsy. Epilepsia 1985; 26: 365-67.
9. Wolf HK, et al. Surg pathology of temporal lobe epilepsy. Experience with 216 cases. J Neuropathol Exp Neurol 1983; 52: 499-506.
10. Wolf HK, et al. Glioneuronal malformative lesions and dysembryoplastic neuroepithelial tumors in patients with chronic pharmacoresist epilepsies. J Neuropathol Exp Neurol 1995; 54: 245-54.
11. Yamanouchi H, et al. Early forms of microtubule-associated proteins are strongly expressed in cortical dysplasia. Acta Neuropathol (Berl) 1998; 95: 466-70.
12. Spreafico R, et al. Cortical dysplasia. An immunocytochemical study of three patients. Neurology 1998; 50: 27-36.

13. Raymond AA, et al. Abnormalities of gyration, heterotopias, tuberous sclerosis, focal cortical dysplasia, microdysgenesis, dysembryoplastic neuroepithelial tumour, and dysgenesis of the archicortex in epilepsy. *Clinical, EEG and neuroimaging features in 100 adult patients. Brain* 1995; 118: 629-60.
14. Jacobs KM, et al. Mechanisms underlying epileptogenesis in cortical malformations. *Epilepsy Res* 1999, 36: 165-88.
15. Truex RC, Carpenter MB. *Neuroanatomía Humana. El Ate-neo, Buenos Aires, Cuarta Edición, 1974, p. 40, 517-30.*
16. Bear MF, Connors BW, Paradiso MA. *Neuroscience. Exploring the Brain. Lippincott, Williams and Wilkins, Baltimore, 2nd. Edition, 2001, p. 752-800.*
17. Lorente de Nó R. *Studies on the structure of the cerebral cortex. II. Continuation of the study of the ammonic system. J Psychol. u. Neurol* 1934; 46: 113-77.
18. Bouchet C, Cazauvieilh M. *De l'épilepsie considérée dans ses rapports avec l'aliénation mentale. Arch Gen Med* 1825; 9: 510-42. *
19. Sommer W. *Erkrankung des Ammonhornes als aetiologisches Moment der Epilepsie. Arch Psychiat Nervenkrankheiten* 1880; 10: 631-75. *
20. Spielmeyer W. *Die Pathogenese des epileptisches Krampfes. Zeitschr. Gesamte. Neurol Psychiat* 1927; 109: 501-20. *
21. Stauder KH. *Epilepsie und Schlafentlappen. Arch Psychiat Nervenkrankh* 1935; 104: 181-211. *
22. Sano K, Malamud N. *Clinical significance of sclerosis of the Cornu ammonis. Arch Neurol Psychiat* 1953; 70: 40-53. *
23. Scholz W. *The contribution of patho-anatomical research to the problem of epilepsy. Epilepsia* 1959; 1: 36-55. *
24. Margerison JH, Corsellis JAN. *Epilepsy and the temporal lobes. Brain* 1966; 89: 499-530. *
25. Wasterlain CG, et al. *Pathophysiological mechanisms of brain damage from status epilepticus. Epilepsia* 1993; 34 (Suppl 1): 537- 53.
26. Meldrum BS. *Metabolic factors during prolonged seizures and their relation to nerve cell death. Arch Neurol* 1983; 34: 261-75.
27. Meldrum BS, Garthwaite J. *Excitatory amino acid neurotoxicity and neurodegenerative disease. Trends Pharmacol Sci* 1990; 11: 379-87.
28. Cavanagh JB, Meyer A. *Aetiological aspects of Ammon's horn sclerosis associat with temp lobe epilepsy. BMJ* 1956; 1403-407.
29. Proper EA, et al. *Immunohistochem caracterizat of mossy fibre sprouting in the hippocampus of patients with pharmaco-resistant temporal lobe epilepsy. Brain* 2000; 123: 19-30.
30. Cornell-Bel AH, Williamson A. *Hyperexcitability of astrocytes and neurons in epileptic human cortex. En. S Federoff, et al Eds. Biology and Pathology of Astrocyte-Neuron Interactions. New York, Plenum Press, 1993, p. 51-66.*
31. van Vliet EA, et al. *Blood-brain barrier leakage may lead to progres of temporal lobe epilepsy. Brain* 2007; 130: 521-34.
32. Seiffert E, et al. *Lasting blood-brain barrier disruption induces epileptic focus in the rat somatosensory.cortex. J. Neurosci* 2004; 24: 7829-36.
33. Cardoso TAM, et al. *Hippocampal abnormalities and seizure recurrence after antiepileptic drug withdrawal. Neurology* 2006; 67: 134-36.
34. Andrade-Valencia LP, et al. *Clinical and neuroimaging features of good and poor seizure control patients with mesial temporal lobe epilepsy and hippocampal atrophy. Epilepsia* 2003; 44: 807-14.
35. Roman L, et al. *Cerebral cortical gyrfication: a preliminary investigation in temporal lobe epilepsy. Epilepsia* 2007; 48: 211-19.
36. Thom M, et al. *Distribution of cortical interneurons in grey matter heterotopia in patients with epilepsy. Epilepsia* 2004; 45: 916- 923.
37. DeFelipe J. *Chandelier cells and epilepsy. Brain* 1999; 122: 1807-822.
38. Nieto D, Escobar A. *Epilepsy. En: J Minckler, Ed. Pathology of the Nervous System. McGraw Hill, New York, 1972; Vol 3, Chapt. 187: 2627-34.*
39. Blumcke I, et al. *Ammon's horn sclerosis: a maldevelopmental disorder associated with temporal lobe epilepsy. Brain Pathol* 2002; 12: 199-211.
40. Sisodiya SM, et al. *Widespread cerebral structural changes in patients with cortical dysgenesis and epilepsy. Brain* 1995; 118: 1039-50.
41. Robitaille Y. *Neuropathological findings in epileptic foci. En: HG Wieser, E-J Speckmann, J Engel Jr (Eds). The Epileptic Focus. Libbey, London, 1987, Chapt. 7, p. 95-111.*
42. Becker AJ. *Neuropathol and classification of cortical malformations: where do they develop ? Epilepsia* 2006; 47: 949-51.
43. Babb TL, Brown WJ. *Neuronal dendritic and vascular profiles of human temporal lobe epilepsy correlated with cellular physiology in vivo. Adv Neurol* 1986; 44: 949-66.
44. Siesjö BK, Wieloch T. *Epileptic brain damage: pathophysiology and neurochem pathol. Adv Neurol* 1986; 44: 813-47.
45. Paul LA, Scheibel AB. *Structural substrates of epilepsy. Adv Neurol* 1986; 44: 775-86.
46. Chen K, et al. *Febrile seizures in the developing brain result in persistent modification of neuronal excitability in limbic circuits. Nature Medicine* 1999; 5: 888-94.
47. Mathern GW, et al. *The clinical-pathogenic mechanisms of hippocampal neuron loss and surg outcomes in temporal lobe epilepsy. Brain* 1995; 118: 105-18.
48. Remler MP, Marcussen WH. *The blood-brain barrier lesion and the systemic convulsant model of epilepsy. Epilepsia* 1984; 25: 574-77.

* Nota: las referencias 18 a 24 se citan en la referencia 38.

