

# Aneurisma de la bifurcación basilar. Reporte de un caso operado con 83 años

**Pardo Camacho Guillermo, Vega Basulto Sergio Diego,  
Gutiérrez Muñoz Fredy Guillermo, Varela Hernández Ariel, León Roura Héctor,  
Domínguez Nápoles Miguel, Guerra González Alfredo, Pozo Romero José Antonio**

## RESUMEN

**Introducción:** La mitad de los aneurismas de la circulación posterior son de la arteria basilar y se considera un reto su intervención neuroquirúrgica. **Caso clínico:** Una paciente de la novena década de la vida con antecedentes de hipertensión arterial, presentó cefalea intensa universal asociada a una ptosis palpebral derecha. Los estudios angiotomográficos y arteriográficos evidenciaron un aneurisma de la bifurcación basilar y, luego de petición familiar, se discute y determina en el servicio de Neurocirugía del Hospital Manuel Ascunce Domenech, intervenir quirúrgicamente, por vía transcraneal. Se practicó una craneotomía pterional derecha, utilizando abordaje transilviano derecho y clipaje del aneurisma. La evolución posquirúrgica fue satisfactoria con desaparición de la paresia oculomotora. **Conclusión:** Tomando en cuenta la situación actual de la población, podemos concluir que las operaciones a los aneurismas de la circulación posterior por vía transcraneal son una opción en los pacientes de la novena década de vida.

**Palabras clave:** Aneurismas, bifurcación basilar, anciano, craneotomía pterional.

Rev Mex Neuroci 2006; 7(3): 249-253

**Basilar bifurcation aneurysm. Report of an operated case with 83 years old**

## SUMMARY

**Introduction:** Half of the aneurysms of the posterior circulation are of the basilar artery bifurcation, being considered one of the most challenging operations in neurosurgery. **Clinical case:** An eighty-three year-old female with antecedents of systemic arterial hypertension, had an intense universal headache associated to right palpebral ptosis. Angiography and computed tomographic angiography studies showed a small aneurysm in the basilar bifurcation and after family petition, it was determined to treat surgically through a pterional transilvian approach and direct aneurysm clipping. The postoperative outcome was satisfactory with disappearance of the third cranial nerve palsy. **Conclusion:** Keeping in mind our population's current situation we conclude that operations of posterior circulation aneurysms are a good option in patients of the ninth decade of life.

**Key words:** Aneurysms, basilar bifurcation, elderly, pterional craniotomy.

Rev Mex Neuroci 2006; 7(3): 249-253

## INTRODUCCIÓN

Los aneurismas de la circulación posterior representan una patología poco frecuente y un reto para la neurocirugía; los de la bifurcación de la arteria basilar son aproximadamente la mitad.<sup>1</sup>

Anatómicamente el ápex de la arteria basilar se encuentra en la cisterna interpeduncular, adelante tiene el clivus y las clinoides posteriores, atrás los pedúnculos cerebrales; en la parte superior los cuerpos mamilares y la sustancia perforada posterior, y

en la parte lateral la cara mesial del lóbulo temporal y los bordes del tentorio. La arteria basilar mide entre 2.7 y 5.3 mm, aproximadamente, y se encuentra a 15 mm posterior a las arterias carótidas internas. La bifurcación basilar puede localizarse encima, debajo o al nivel del dorso sellar.<sup>2</sup>

De la arteria basilar surgen las arterias cerebelosas superiores, próximas a la bifurcación, las cuales miden aproximadamente 1 mm de diámetro y pueden estar duplicadas unilateral o bilateralmente; las arterias cerebrales posteriores se originan a nivel de la bifurcación y tienen un diámetro de 2 a 3 mm; las arterias perforantes se originan de la cara posterior de la arteria basilar, el segmento proximal de P1 y las arterias comunicantes posteriores. El nervio oculomotor atraviesa el espacio entre la arteria cerebral posterior y la arteria cerebelosa superior dentro de la cisterna interpeduncular y viaja anteriormente hasta su sitio de penetración en el seno

1. Servicio de Neurocirugía. Hospital "Manuel Ascunce Doménech".

### Correspondencia:

Dr. Guillermo Pardo Camacho

Primera paralela 469, entre 25 de Julio y Alfredo Adán. Camagüey  
70100. Cuba

Correo electrónico: gpardo@shine.cmw.sld.cu y  
fredyggm@medscape.com

cavernoso. Su relación con este nervio craneal hace que muchos de los pacientes con aneurismas en esta localización debuten con una paresia del mismo. La membrana aracnoidea de Lilliequist forma una "cortina" anterior en la cisterna interpeduncular que se extiende desde los cuerpos mamilares por arriba, siguiendo un curso anteroinferior antes de plegarse posteriormente, para formar el techo de la cisterna prepontina.<sup>3</sup>

El éxito quirúrgico en los aneurismas de esta localización estriba en un conocimiento profundo de la microanatomía descrita antes. Tradicionalmente se han descrito dos abordajes para el tratamiento quirúrgico de los aneurismas de esta localización: el abordaje pterional transilviano popularizado por Yasargil<sup>4</sup> y el abordaje subtemporal descrito ampliamente por Drake,<sup>5-7</sup> técnica que permite un adecuado control proximal, facilita la disección de las perforantes y expone adecuadamente aneurismas localizados en bifurcaciones bajas; tiene las desventajas de proveer un corredor estrecho, con mala visualización del segmento P1 contralateral y dificultad para controlar el sangrado intraoperatorio. El abordaje transilviano tiene las ventajas de su familiaridad para el neurocirujano, de permitir un control proximal directo y exponer ampliamente los segmentos P1 para un posible clipaje temporal, además demanda poca retracción cerebral y permite el acceso a otros aneurismas en el mismo proceder. Entre sus desventajas está no permitir una exposición adecuada de las perforantes localizadas posteriormente y dificultar la visualización de la porción distal de las hojas del clip. Este abordaje provee una visualización excelente en aneurismas con cuellos que se sitúan desde una profundidad media de la silla turca hasta 1 cm superior al proceso clinideo posterior. Los cuellos por debajo de este nivel requieren un abordaje subtemporal o uno transilviano con extensión lateral<sup>3,8</sup> o "half and half", técnica descrita actualmente y cuya ventaja estriba en minimizar las desventajas de las técnicas clásicas y proveer un campo quirúrgico más amplio.

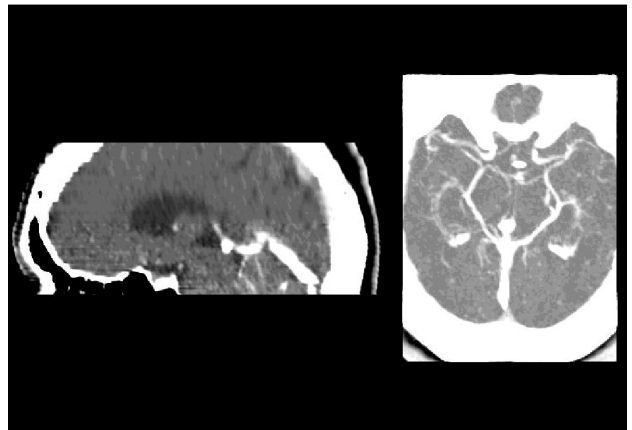
La decisión de elegir la técnica quirúrgica debe tomarse después de un profundo análisis de las ventajas y desventajas de cada técnica, sobre una base individual.

## PRESENTACIÓN DE CASO

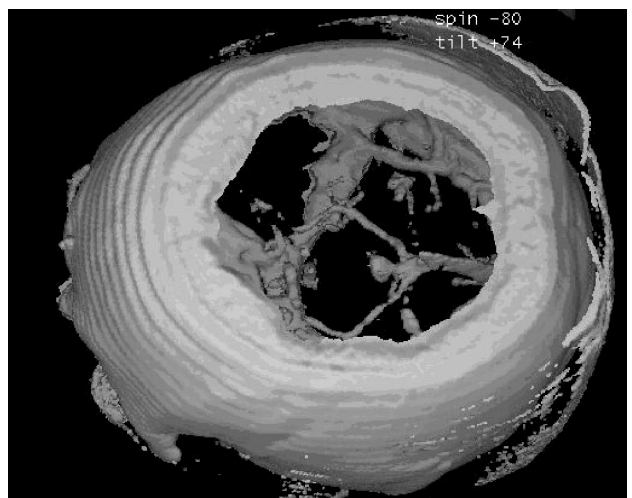
Una señora de 83 años de edad, con antecedentes de hipertensión arterial controlada con betabloqueadores y diuréticos varios días antes del ingreso presentó cefalea intensa universal pulsátil y posteriormente la paciente y sus familiares notaron ptosis palpebral derecha, no había déficit sensitivo o motor, ni rigidez nuchal, se encontraba consciente y orientada.

Fue valorada por el departamento de Medicina Interna de nuestro centro para lo cual se le realizaron diferentes estudios complementarios. Los análisis hemoquímicos resultaron normales, ultrasonido abdominal normal, rayos X de tórax normal, fondo de ojo con algunos exudados sin hemorragias retinianas, electroencefalograma normal. La angiografía axial computarizada con reconstrucción tridimensional, evidenció una imagen de adición a nivel del ápex de la arteria basilar, situado aproximadamente 1 cm arriba de las clinoides posteriores, con diámetro de 9 mm en el fondo y con un cuello de 2 mm (Figuras 1 y 2). La arteriografía vertebrobasilar bilateral demostró la presencia de un aneurisma pequeño a nivel de la bifurcación basilar con dirección hacia delante y ligeramente hacia arriba (Figura 3).

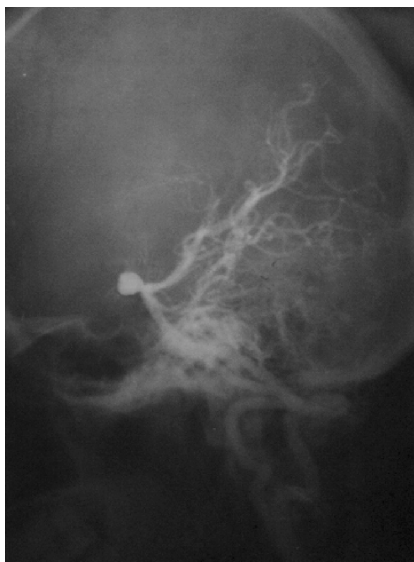La familia pidió valoración para tratamiento quirúrgico; tomando en cuenta que la paciente se



**Figura 1. AngioTAC:** Ubicación del aneurisma de la bifurcación basilar a 1 cm por encima de las clinoides posteriores.



**Figura 2. Reconstrucción angiogramática tridimensional** donde se aprecia el saco aneurismático y su proyección anterior, además de sus relaciones vasculares.



**Figura 3.** Arteriografía vertebrobasilar donde se aprecia el saco a nivel de la bifurcación basilar en proyección anterior.

encuentra físicamente en buen estado y conoce el riesgo de la evolución natural de esta patología; se discutió el caso en el Servicio de Neurocirugía del Hospital "Manuel Ascunce Domenech", de la ciudad de Camagüey, y se determinó intervenir quirúrgicamente por vía transcraneal. A la paciente y a los familiares se les explicaron los riesgos del procedimiento.

#### **Procedimiento anestésico**

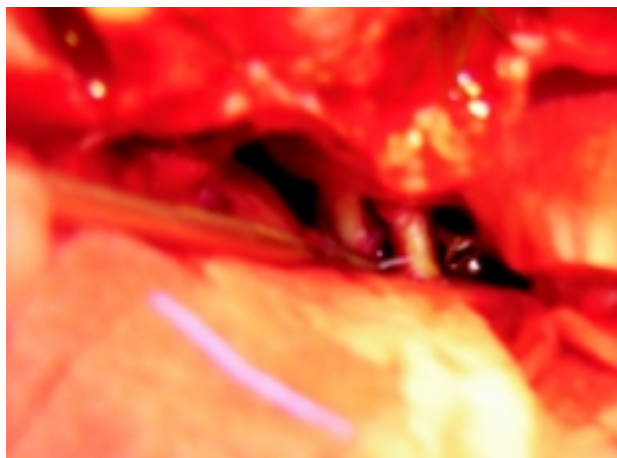
Paciente a la que se le realizó inducción anestésica con midazolán 10 mg, fentanil 3 mL, succinilcolina 100 mg y lidocaína al 2% 100 mg endovenoso. Se realizó maniobra de intubación sin complicaciones.

Mantenimiento anestésico con oxígeno, nitroso, fentanilo e infusión de propofol y pavalón; se mantuvo durante todo el transoperatorio con estabilidad hemodinámica. No fue necesario administrar sangre o hemoderivados durante la operación.

#### **Procedimiento quirúrgico**

La paciente se colocó en decúbito supino con la cabeza lateralizada a la izquierda, elevada por encima del hombro y rotada 30 grados, extendiéndola hasta lograr situar la prominencia del maxilar en el punto superior del campo quirúrgico.

Se realizó una incisión curvilínea pterional derecha. Usando técnica interfacial se escindió el músculo temporal con la técnica descrita por Heros y Lee,<sup>9</sup> realizando posteriormente craneotomía pterional. Se reseco el ala menor del esfenoides con Kerrison y Gubia, completando la durotomía en forma de T y fijando la duramadre para dejar expuesto el valle silviano; se realizó la apertura de



**Figura 4.** Fotografía intraoperatoria que muestra el clipaje del aneurisma de la bifurcación basilar en el espacio retrocarotídeo.

la cisura de Silvio con bisturí de arañoides y coagulación bipolar; descendiendo hasta localizar la arteria carótida interna derecha, se drenó lentamente el líquido cefalorraquídeo de las cisternas de la base. Se separaron gentilmente los lóbulos frontal y temporal, quedando expuestos el III nervio craneal derecho y la bifurcación carotídea. Se continuó la disección de la arteria comunicante posterior y se procedió a la apertura de la membrana de Lilliequist, drenando el líquido cefalorraquídeo. Al separar el uncus del temporal apareció el segmento P1 de la arteria cerebral posterior, logrando de esta forma la visualización posterior del aneurisma de la bifurcación basilar con proyección anterior, a 1 cm superior a las clinoides posteriores (Figura 1), se localizó el cuello estrecho, se observaron las arterias perforantes del segmento P1, ubicadas en la porción posterior y de la arteria basilar, también situados distalmente, se disecó el segmento teniendo en cuenta estas perforantes y se realizó clipaje con clip recto de Yasargil en el espacio retrocarotídeo, excluyendo de esta forma el saco de la circulación (Figura 4).

#### **Postoperatorio**

Terminada la intervención la paciente fue trasladada a la Unidad de Cuidados Intensivos, donde permaneció por espacio de 48 horas apoyada con ventilación volumétrica y luego con ventilación espontánea durante las siguientes 24 horas para luego retirar el tubo endotraqueal.

Al examen físico posterior a la cirugía apareció una hemiparesia derecha larvada que regresó paulatinamente hasta desaparecer al quinto día y que interpretamos se debió a la manipulación del transoperatorio y el edema subsiguiente. Al octavo

día se transfundió con 250 mL de glóbulos por una anemia ligera.

La paciente fue dada de alta 12 días después de operada con una evolución considerada como excelente (mOGS = 1 pts), según la escala modificada de Jennett,<sup>10</sup> sin defecto motor y recuperación parcial de la ptosis palpebral.

## DISCUSIÓN

En nuestro país la expectativa de vida es de 75 años, aproximadamente, lo que trae aparejado que la incidencia de enfermedad aneurismática en las personas de edad avanzada se haga cada vez más frecuente. Esto hace necesario valorar la intervención quirúrgica en un determinado número de casos, nuestra paciente que con 83 años presentaba un estado físico aceptable y los familiares insistían en valorar la intervención quirúrgica como posibilidad terapéutica, decidimos operar por vía transcraneal y excluir de la circulación el saco aneurismático. Elegimos el abordaje pterional transilviano, ya además de ser estrecho el cuello se encontraba aproximadamente a 1 cm superior a las clinoides posteriores, lo cual nos permitía un adecuado control proximal, siguiendo los pasos recomendados por Yasargil,<sup>4,11</sup> no fue necesario utilizar procedimientos auxiliares ni otras maniobras para realizar el clipaje y se obtuvo una adecuada visualización de las perforantes previo a la ubicación del clip, con retracción cerebral mínima.

Los aneurismas de la arteria basilar se intervienen en algunos centros por vía endovascular,<sup>12-14</sup> la cual tiene la ventaja fundamental de ser menos riesgosa para el paciente, pero requieren un soporte tecnológico avanzado, muchas veces no constituye el tratamiento definitivo requiriendo un abordaje quirúrgico ulterior<sup>15</sup> y su utilidad queda menguada en lesiones grandes, gigantes o en las que presentan un cuello ancho; sin embargo, la vía transcraneal sigue siendo muy utilizada; nos permite un mejor control en caso de ruptura transoperatoria del aneurisma, además se puede comprobar durante el procedimiento que el mismo quedó excluido de la circulación mediante aspiración gentil del fondo o a través de una arteriografía transoperatoria. En el anciano se suma la ventaja adicional de la atrofia cerebral que, como en este caso, determinó inclusive que no usáramos manitol en el transoperatorio.

Hasta el momento de realizar este trabajo no tenemos conocimiento de que se haya operado en Cuba o en el extranjero algún paciente de la novena década de la vida lo cual se debe, según nuestra opinión, a la mejor forma física con que se llega a esta edad, en un número elevado de casos actualmente en Cuba. Alan Lozier, et al.<sup>16</sup> en su estudio de

98 casos operados por vía transcraneal reportan como el de mayor edad a una paciente de 69 años. El profesor Sergio Vega, con más de 30 años de experiencia y más de 600 casos de aneurismas operados, tampoco reporta esta operación a personas de tan avanzada edad.<sup>17</sup>



En algunos casos de operaciones al ápex de la basilar se recomienda el uso de manitol, hipotermia moderada y drenaje espinal<sup>16</sup> y en otros se sugiere clipaje temporal de la basilar o de los segmentos P1 de las arterias cerebrales posteriores,<sup>18,19</sup> procedimiento más frecuentemente utilizado en los aneurismas grandes o gigantes de este territorio; en nuestro caso, por la edad de la paciente no fue necesario utilizar deshidratantes cerebrales por la atrofia cerebral propia de los ancianos; sólo se utilizó la hipotermia moderada e infusión de propofol como protectores cerebrales, recomendado por muchos autores.<sup>16,18</sup>

Los aneurismas de la bifurcación de la arteria basilar pueden ser intervenidos quirúrgicamente por vía transcraneal en los pacientes de la novena década de la vida, si están físicamente aptos.

## REFERENCIAS

1. Saeki N, Rhoton AL Jr. *Microsurgical anatomy of the upper basilar artery and the posterior circle of Willis*. *J Neurosurg* 1977; 46: 563-78.
2. Batjer HH, Samson DS. *Basilar apex aneurysms*. In: Apuzzo MLJ (ed.). *Brain Surgery: Complication Avoidance and Management*. New York: Churchill Livingstone; 1993, p. 1048-83.
3. Bendok BR, Getch CC, Parkinson R, O'Shaughnessy B, Batjer HH. *Extended Lateral Transsylvian Approach for Basilar Bifurcation Aneurysms*. *Neurosurgery* 2004; 55: 174-8.
4. Yasargil MG, Antic J, Laciga R, Jain KK, Hodosh RM, Smith RD. *Microsurgical pterional approach to aneurysms of the basilar bifurcation*. *Surg Neurol* 1976; 6: 83-91.
5. Drake CG. *Further experience with surgical treatment of aneurysm of the basilar artery*. *J Neurosurg* 1968; 29: 372-92.
6. Drake CG. *The surgical treatment of aneurysms of the basilar artery*. *J Neurosurg* 1968; 29: 436-46.
7. Drake CG. *The surgical treatment of vertebral-basilar aneurysms*. *Clin Neurosurg* 1969; 16: 114-69.
8. Ciacci J, Bendok B, Getch C, Batjer H. *Pterional approach to distal basilar aneurysms via the extended lateral corridor*: PAVEL. *Tech Neurosurg* 2000; 6: 221-7.
9. Heros RC, Lee SH. *The combined pterional/anterior temporal approach for aneurysms of the upper basilar complex*: Technical report. *Neurosurgery* 1993; 33: 244-51.
10. Jennett B, Bond M. *Assessment of outcome after severe brain damage*. *Lancet* 1975; 1: 480-4.
11. Yasargil MG. *Vertebrobasilar aneurysms*. In: Yasargil MG (ed.). *Microneurosurgery: Clinical Considerations, Surgery*

- of the Intracranial Aneurysms and Results. Stuttgart, Georg: Thieme Verlag; 1984, p. 232-55.
12. Tateshima S, Murayama Y, Gobin YP, Duckwiler GR, Guglielmi G, Viñuela F. Endovascular treatment of basilar tip aneurysms using Guglielmi detachable coils: Anatomic and clinical outcomes in 73 patients from a single institution. *Neurosurgery* 2000; 47: 1332-42.
  13. Klein GE, Szolar DH, Leber KA, Karaic R, Hausegger KA. Basilar tip aneurysm: Endovascular treatment with Guglielmi detachable coils-Midterm results. *Radiology* 1997; 205: 191-6.
  14. Eskridge JM, Song JK. Endovascular embolization of 150 basilar tip aneurysms with Guglielmi detachable coils. Results of the Food and Drug Administration multicenter clinical trial. *J Neurosurg* 1998; 89: 81-6.
  15. Zhang YJ, Barrow DL, Cawley CM, Dion JE. Neurosurgical management of intracranial aneurysms previously treated by endovascular therapy. *Neurosurgery* 2003; 52: 283-95.
  16. Lozier A, Kim G, Sciacca R, Connolly S, Solomon R. Microsurgical Treatment of Basilar Apex Aneurysms: Perioperative and Long-term Clinical Outcome. *Neurosurgery* 2004; 54: 286-99.
  17. Vega-Basulto SD, Silva S, Mosquera G, Varela A. La cirugía de los aneurismas intracraneales en la séptima y octava década de la vida. *Neurocirugía* 2002; 13: 371-7.
  18. Samson DS, Batjer HH, Kopitnik TA Jr. Current results of the surgical management of aneurysms of the basilar apex. *Neurosurgery* 1999; 44: 697-704.
  19. Kopitnik TA, Batjer HH, Samson DS. Combined transsylvian-subtemporal exposure of cerebral aneurysms involving the basilar apex. *Microsurgery* 1994; 15: 534-40.



## Cursos y Congresos

---

### **Tanatología Médica.**

Auditorio CMN 20 de Noviembre.

Dr. Federico Rebolledo Mota.

Quince lunes de 12 a 14 h,  
a partir del 5 de junio 2006.

Sm20nov@yahoo.com.mx

### **IV Congreso LACTRIMS**

Junio 26 a 29.

Isla Margarita, Venezuela.

Informes: [www.lactrims.org](http://www.lactrims.org)

### **Congreso de CAMELICE**

Julio 12 a 15.

Aguascalientes, Ags.

Informes: Dr. Juan Carlos Reséndiz.

[jc\\_doc@yahoo.com](mailto:jc_doc@yahoo.com)

### **IV Congreso Latinoamericano de Epilepsia**

Septiembre 6 a 9.

Guatemala, Guatemala.

Informes: [www.epilepsyguatemala2006.org](http://www.epilepsyguatemala2006.org)