

# Comportamiento de las malformaciones arteriovenosas cerebrales: estudio de una cohorte de 302 pacientes

Larios Carmen,\* Mimenza Alvarado Alberto,\*\* Zenteno Marco,\*\*\* Murillo-Bonilla Luis,\*\*\* Sánchez Hernández Juan,\*\*\*\* García Ramos Guillermo,\*\*\*\* Cantú-Brito Carlos\*\*\*\*

\*Departamento de Radiología, Centro Hospitalario 20 de Noviembre, ISSSTE, México, D.F. \*\* Departamento de Geriatría, Instituto Nacional de Ciencias Médicas y Nutrición Salvador Zubirán, México, DF. \*\*\* Departamento de Terapia Endovascular, Instituto Nacional de Neurología y Neurocirugía Manuel Velasco Suárez, México, D.F. \*\*\*\* Departamento de Neurología, Instituto Nacional de Ciencias Médicas y Nutrición Salvador Zubirán, México, D.F.

Revista Mexicana de Neurociencia

Septiembre-Octubre, 2010; 11(5): 330-337

## INTRODUCCIÓN

Las malformaciones arteriovenosas (MAVs) cerebrales son lesiones complejas que requieren tratamiento multidisciplinario. La prevalencia de estas lesiones es de 500 a 600 casos por cada 100,000 habitantes. Su detección está determinada por las MAVs sintomáticas y es de 0.94 x 100,000 personas-año,<sup>1</sup> pero también se llegan a detectar incidentalmente. Las MAVs cerebrales típicamente se manifiestan antes de los 40 años, con una afección casi proporcional en ambos sexos, con leve predominio masculino. Clínicamente las MAVs se pueden presentar clínicamente por (1) hemorragia intracraneal usualmente parenquimatosa (1er.

evento entre la tercera y cuarta décadas de la vida), crisis epilépticas, cefalea de tipo vascular y déficit neurológico progresivo. El síntoma de presentación en la mitad de los casos de MAV es la hemorragia HIC que representa a su vez la causa más común de HIC en adultos jóvenes.<sup>2</sup>

La disponibilidad y el uso de estudios de neuroimagen no invasivos ha llevado a un incremento en la detección de las MAVs no rotas.<sup>1,3</sup> Lo anterior ha creado la incertidumbre si estas MAVs deben intervenirse invasivamente para excluirlas antes de que ocurra la ruptura, para lo cual es importante conocer la historia natural de las MAVs mediante estudios observacionales.<sup>4-6</sup> Así se ha logrado estable-

## RESUMEN

**Introducción:** En la última década se ha puesto de manifiesto la controversia sobre el manejo más apropiado de las malformaciones arteriovenosas del cerebro (MAVs). Existen pocos estudios sobre MAVs en población latinoamericana. El objetivo del presente estudio es conocer las características clínicas, manejo y evolución de los pacientes con MAVs en México. **Métodos:** Estudio observacional, prospectivo, de cohorte de 302 pacientes con diagnóstico de MAV, llevada a cabo en dos centros de referencia (Instituto Nacional de Ciencias Médicas y Nutrición Salvador Zubirán y el Instituto Nacional de Neurología y Neurocirugía Manuel Velasco Suárez). En cada paciente se obtuvo la siguiente información: datos demográficos, presentación clínica, localización y morfología de las MAVs, tratamiento proporcionado y evolución clínica a largo plazo. **Resultados:** Las MAVs cerebrales fueron más frecuentes en hombres (57%) que mujeres (43%) afectando principalmente a jóvenes menores de 35 años de edad (65%). El tipo de MAV más frecuente fue el grado III de la clasificación de Spetzler-Martin. La manifestación clínica de presentación más frecuente fue la hemorragia intracraneal (41%), usualmente parenquimatosa, seguido de epilepsia y focalización neurológica progre-

## *Brain arteriovenous malformations: cohort study of 302 patients*

### ABSTRACT

**Introduction:** There is a remarkable controversy regarding the appropriate management of brain arteriovenous malformations (AVMs) during the last decade. There are a few studies about brain AVMs in Latin-America. The aim of the current study is to determine the clinical features, management, and outcome of AVMs in Mexico. **Patients and methods:** Prospective observational study of 302 patients with diagnosis of brain AVM by neuroimaging, carried out in two reference centers in Mexico (Instituto Nacional de Neurología y Neurocirugía Manuel Velasco Suárez and Instituto Nacional de Ciencias Médicas y Nutrición Salvador Zubirán). In each patient the following data were obtained: demographics, clinical presentation, location and morphology of the AVMs, management, and long-term clinical outcome. **Results:** Brain AVMs were more common in men (57%) than women (43%) and involved mainly young people (65% had less than 35 years-old). Type III of Spetzler-Martin was the most common. Intracranial hemorrhage was the most frequent clinical presentation (41%),

siva. El 55% de los pacientes fue sometido a un tratamiento invasivo (terapia endovascular, cirugía o los dos con radiocirugía). La evolución clínica a la última valoración del paciente mostró que 248 casos (82%) permaneció con una buena evolución de acuerdo con la escala de Rankin (Rankin de 0-2), mientras que 37 pacientes (12%) tuvieron evolución con discapacidad severa (Rankin 3-5) y 17 (6%) fallecieron. **Conclusiones:** Esta serie de pacientes mexicanos con MAV cerebral mostró predominio del sexo masculino en personas jóvenes, con evolución clínica favorable a largo plazo y con tasa de casos fatales baja (6%), similar a lo reportado en series internacionales.

**Palabras clave:** Malformaciones arteriovenosas cerebrales, clasificación de Spetzler-Martin, pronóstico de malformaciones vasculares, hemorragia intracerebral.

*mainly parenchyma located, followed by epilepsy and progressive neurological deficit. An invasive treatment was applied in 55% of cases (endovascular therapy or surgery). Long-term clinical outcome showed that 248 patients (82%) had good prognosis (Rankin 0-2), whereas 37 (12%) had severe disability, and death occurred in 17 patients (6%).* **Conclusions:** *This series of Mexicans patients with brain AVM showed a male predominance of young people, which often have long-term good clinical outcome. Case fatality rate was low (6%) and similar to other international series.*

**Key words:** *Brain arteriovenous malformations, Spetzler-Martin classification, vascular malformations prognosis, intracerebral hemorrhage, vascular epilepsy.*

cer que las MAVs, que se han manifestado por hemorragia, se benefician del tratamiento específico para la remoción de la MAV.<sup>1,3,5,7</sup> Sin embargo, persiste la duda de si todas las MAVs deben someterse a tratamiento o sólo las que han sangrado.<sup>8,9</sup> El presente estudio se diseñó para aportar evidencia sobre la conducta a seguir, mediante el análisis de la evolución de acuerdo con la forma de presentación clínica de la MAV y el tratamiento recibido (conservador o intervención invasiva) en una población de 302 pacientes mexicanos con MAV. En el presente comunicado se describen las características demográficas, manifestaciones clínicas, datos de neuroimagen, manejo establecido y evolución clínica de esta serie de 302 casos de malformaciones arteriovenosas cerebrales con énfasis en las diferencias entre hombres y mujeres.

## MÉTODOS

Estudio observacional de cohorte prospectivo, de 302 pacientes con diagnóstico de MAV cerebral, realizado en dos centros de referencia (Instituto Nacional de Ciencias Médicas y Nutrición Salvador Zubirán, INCMNSZ) y el Instituto Nacional de Neurología y Neurocirugía Manuel Velasco Suárez, INNNMVS), con los siguientes criterios de inclusión y exclusión:

### Criterios de inclusión:

1. Pacientes con evidencia por estudios de neuroimagen (TC, IRM, angiografía digital cerebral) de malformación arteriovenosa cerebral, con expediente clínico y radiológico completo para su evaluación.

2. Pacientes que cuentan con seguimiento mayor a tres meses después del último evento neurológico agudo, ya que las manifestaciones neurológicas suelen mejorar, en ocasiones sustancialmente, en los primeros tres meses después de un evento cerebrovascular agudo.

### Criterios de exclusión:

1. Pacientes con MAV cerebral que manifiestan otra patología sistémica asociada como colagenopatías, enfermedades inmunológicas, enfermedades metabólicas que podrían complicar cualquier decisión de tratar o no su MAV cerebral.
2. Pacientes que demuestren patología agregada además de la MAV y que puede ser ésta la causa de manifestación neurológica (masas tumorales, traumatismos cráneo encefálicos previos, etc.).
3. Pacientes con expediente clínico y radiológico, pero que no pueda obtenerse información considerada esencial en el estudio y no se pueda localizar al paciente para obtener dicha información, particularmente determinar el estado clínico del paciente mediante escala de Rankin.

En cada paciente seleccionado se obtuvo la siguiente información:

1. Datos demográficos (edad, género, ocupación). Para la edad se consideró el momento del diagnóstico de la MAV.
2. Forma de presentación clínica de cada paciente:
  - a) Hemorragia.
  - b) Epilepsia.

- c) Cefalea.
  - d) Focalización neurológica transitoria o progresiva (sin evidencia de HIC) asintomática (por hallazgo de neuroimagen incidental).
3. Características de la MAV por estudios de neuroimagen:
    - a) Localización (supratentorial lobar, hemisférica profunda, fosa posterior).
    - b) Tamaño de la MAV (menor de 3 cm, de 3 a 6 cm y mayor de 6 cm).
    - c) Drenaje venoso de la MAV (superficial, profundo, mixto).
    - d) Localización de acuerdo con la "elocuencia" del área neurológica. Se considera área elocuente cuando es una región esencial funcional neurológicamente como el área del lenguaje, motora, etc...
  4. Grado de MAV de acuerdo con la clasificación de Spetzler y Martin.<sup>10</sup>
  5. Tiempo de evolución de cada paciente, para lo cual se consideró para establecer el tiempo de seguimiento desde el diagnóstico de la MAV hasta el momento de su última evaluación o su defunción.
  6. Estado funcional último recabado de cada paciente mediante la Escala modificada de Rankin.<sup>11</sup> Cuando no sea posible obtenerlo de los datos del expediente clínico, se procedió a localizar al paciente telefónicamente para obtener la información. La escala de Rankin es actualmente la más sencilla y ampliamente utilizada para evaluar el estado clínico de los pacientes sobrevivientes de EVC. Consta de cinco categorías y se le llama modificada cuando se incluye como una sexta categoría la defunción.
  7. Eventos clínicos ocurridos desde detección de la MAV hasta el momento de la última evaluación o visita clínica (hemorragia espontánea, epilepsia difícil control, déficit focal).
  8. Determinar las complicaciones relacionadas con los procedimientos invasivos en los pacientes sometidos a tratamiento (terapia endovascular, cirugía, ambos o éstos más radiocirugía con *gamma knife*). Las complicaciones se clasificaron de la siguiente manera: transitorias, permanentes y defunción.

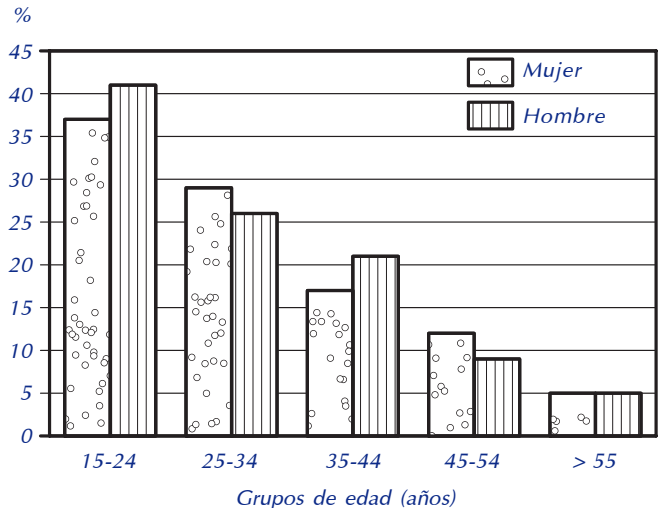
### Análisis estadístico

Primero se realizó análisis descriptivo del comportamiento de las 302 malformaciones

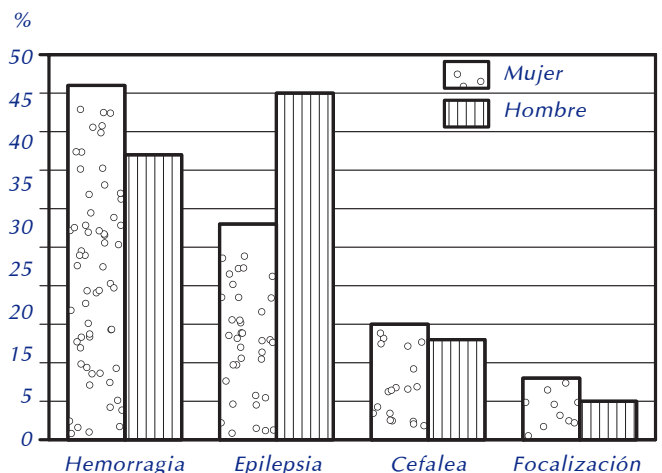
arteriovenosas. Posteriormente se compararon las diferentes características de las malformaciones de acuerdo con el sexo, para lo cual se utilizó la prueba de  $\chi^2$  para establecer la significancia estadística entre hombres y mujeres ( $p < 0.05$ ).

## RESULTADOS

Se incluyeron 302 pacientes, 131 mujeres (43%) y 171 hombres (57%), con edad mediana de 29 años (rango intercuartilar, RIQ, de 21-39 años). En la **figura 1** se describe la distribución de los casos por género y grupo de edad. Las MAVs fueron más frecuentes entre los 15-24 años (masculino 23%, mujer 16%), seguido del grupo de 25-34 años de edad. La proporción de pacientes que debuta con hemorragia 41%, epi-



**Figura 1.** Distribución de las 302 malformaciones arteriovenosas por grupo de edad y género.



**Figura 2.** Tipo de presentación clínica de la MAV de acuerdo con el sexo.

**Tabla 1**  
**Forma de presentación clínica respecto a su primer y**  
**segunda manifestación clínica en 302 malformaciones arteriovenosas cerebrales\***

	Primera manifestación	Segunda manifestación
Hemorragia (%)	124 (41)	34 (11)
Parenquimatosa	71 (24)	16 (5)
Subaracnoidea	13 (4)	5 (2)
Intraventricular	8 (3)	1 (0.3)
Parenquimatosa con extensión intraventricular	31 (10)	12 (4)
Epilepsia (%)	114 (38)	10 (4)
Crisis parciales simples	24 (8)	1 (0.3)
Crisis parciales simples secundariamente generalizadas	74 (25)	10 (3)
Cefalea (%)	42 (14)	4 (1)
Déficit neurológico progresivo (%)	18 (6)	1 (1)

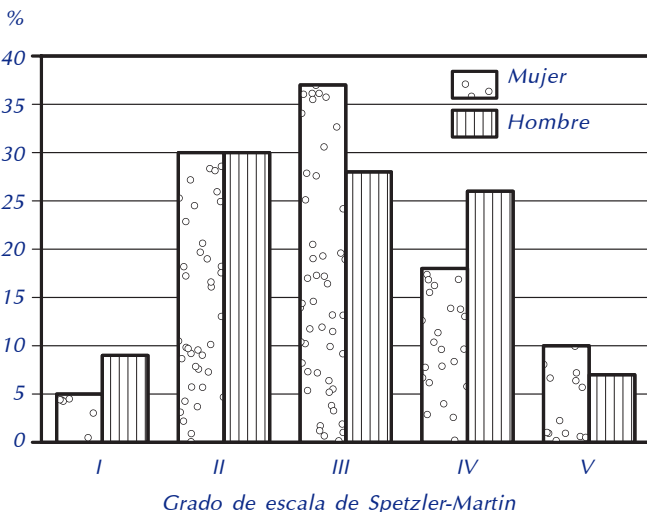
\* En cuatro casos fue un hallazgo incidental.

lepsia 38%, cefalea 14%, focalización 1%, mientras que fue un hallazgo incidental en 2%; en la **figura 2** se muestra la forma de presentación clínica de acuerdo con el sexo, observándose que la hemorragia se presenta con más frecuencia en las mujeres (46 vs. 37%;  $p < 0.14$ ) mientras que el debut con epilepsia fue más frecuente en los hombres (45 vs. 28%;  $p < 0.003$ ). Cuarenta y tres pacientes (14%) tuvieron durante su evolución una segunda manifestación clínica como se muestra en la **tabla 1**, donde también se describen las características de las hemorragias y de las crisis epilépticas. Se aprecia que la frecuencia de hemorragia intracraneal asociada a la ruptura de las MAVs alcanza hasta 50% cuando se consideran la 1a. y 2a. formas de presentación clínica.

Con respecto a los grados de MAV, de acuerdo con la clasificación de Spetzler-Martin, 7% correspondió a grado I, 30% grado II, 32% al grado III, 23% al grado IV y 8% grado V; aunque el grado III fue más frecuente en las mujeres, en general no hubo diferencias significativas en relación con el género (**Figura 3**). Al analizar las características específicas de las MAVs, la localización más frecuente fue la supratentorial a nivel lobar, principalmente en los lóbulos parietal y frontal sin predominio hemisférico (de lado izquierdo en 51%); el drenaje también superficial y de tamaño de menos de 3 cm que usualmente se localizó en área elocuente (alrededor de 70%). La asociación con aneurisma cerebral fue de 12 a 14%. No hubo diferencias significativas al comparar las características antes descritas de acuerdo con el sexo (**Tabla 2**).

Con respecto al tratamiento recibido 44% de los pacientes no recibió tratamiento específico para excluir la MAV mientras que 56% recibió algún tipo de tratamiento invasivo ya sea terapia endovascular o resección quirúrgica de la lesión, con o sin radioterapia con radiocirugía; en la **figura 4** se aprecia la distribución de los tratamientos utilizados de acuerdo con el género, se observó que fue más frecuente que los hombres recibieran algún tipo de intervención en comparación con las mujeres (60 vs. 50%;  $p = 0.07$ ).

El seguimiento de los pacientes a partir del diagnóstico de la MAV fue de 50 meses (RIQ 17 a 110 meses). En relación con la evolución clínica a la última valoración del paciente, 248 casos (82%) permaneció con una buena evolución de acuerdo con la escala de Rankin (Rankin de 0-2), mientras que 37 pacientes (12%) tuvieron evolución con discapacidad severa



**Figura 3.** Distribución de las 302 malformaciones arteriovenosas cerebrales de acuerdo con la clasificación de Spetzler-Martin.

(Rankin 3-5) y 17 (6%) tuvieron desenlace fatal, sin observarse diferencias entre géneros (Tabla 3). El principal factor relacionado con la evolución desfavorable (discapacidad o defunción) de los pacientes con MAV es el desarrollo de hemorragia intracranial en comparación con MAVS con otra forma de pre-

sentación clínica ( $p < 0.001$ ) como se observa en la figura 5. La peor evolución (discapacidad o defunción) de las malformaciones rotas es mayor cuando se trata de un sangrado recurrente (33%) comparado con la primera hemorragia (23%).

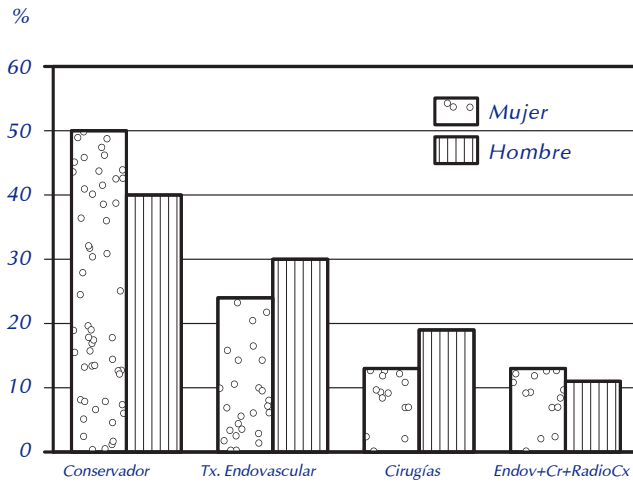


Figura 4. Tratamiento proporcionado a las 302 malformaciones arteriovenosas cerebrales de acuerdo con el sexo.

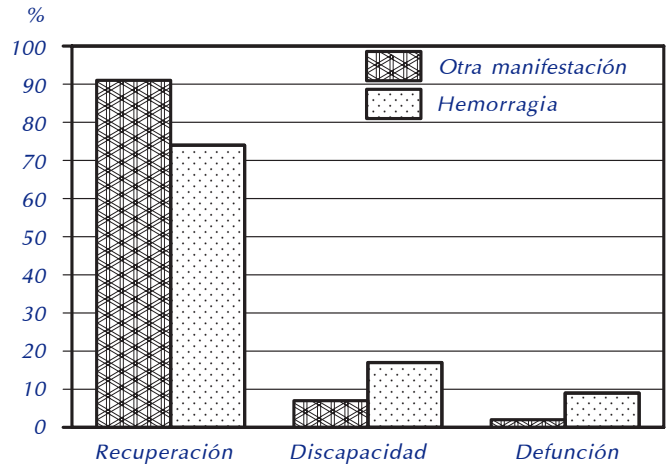


Figura 5. Evolución clínica de las malformaciones arteriovenosas cerebrales de acuerdo al desarrollo de hemorragia intracranial comparado con otras manifestaciones clínicas (epilepsia, focalización, cefalea).

**Tabla 2**  
Características anatómicas de las malformaciones arteriovenosas cerebrales de acuerdo con el sexo. No hubo diferencias significativas en las características analizadas

Característica de la MAV	Mujeres (n = 131)	Hombres (n = 171)
<b>Localización</b>		
Supratentorial	117 (90)	158 (93)
Hemisférica global (multilobar)	6 (5)	6 (4)
Supratentorial superficial (lobar)	91 (70)	134 (78)
Supratentorial profunda	20 (15)	18 (11)
Infratentorial	14 (10)	13 (7)
Cerebelo	11 (8)	11 (6)
Tallo cerebral	3 (2)	2 (1)
<b>Drenaje venoso</b>		
Superficial	63 (48)	80 (47)
Profunda	32 (24)	46 (27)
Mixta	36 (28)	45 (26)
<b>Tamaño</b>		
< 3 cm	63 (48)	77 (45)
3-6 cm	48 (37)	69 (40)
> 6 cm	20 (15)	25 (15)
Localizada en área elocuente	100 (76)	114 (67)
Asociado a aneurisma	18 (14)	20 (12)

**Tabla 3**  
Evolución clínica final de acuerdo con la escala de Rankin modificada

Grado en escala de Rankin	N	%
0 Sin síntomas	81	27
1 Síntomas leves, sin discapacidad	116	38
2 Discapacidad leve	51	17
3 Discapacidad moderada	25	8
4 - 5 Discapacidad severa	12	4
6 Defunción	17	6

## DISCUSIÓN

El estudio de las MAVs cerebrales representa un desafío constante y actual, ya que muchos aspectos, tales como etiopatogenia, hemodinámica molecular o mecanismos que influyen en su posible crecimiento o ruptura, son aún desconocidos.<sup>1,3</sup> Hasta la actualidad no se conoce la mejor opción terapéutica en la mayoría de los casos y sigue existiendo información insuficiente que permita estimar el curso natural de las MAVs, incluyendo el riesgo inherente a la hemorragia por la malformación y los riesgos relacionados con los procedimientos invasivos utilizados en el tratamiento de las MAVs. Para la mayoría de los pacientes, resulta incierto si el manejo conservador o la intervención invasiva es el mejor abordaje terapéutico.<sup>8,9</sup> Aproximadamente la mitad de todos los pacientes con MAV cerebral debutan con hemorragia intracerebral,<sup>7</sup> sin considerar el aspecto relacionado con el balance riesgo/beneficio del manejo invasivo de la MAV, el pronóstico aparentemente sombrío que implica una futura hemorragia ha sido razón suficiente para intentar resolver este riesgo frecuentemente mediante terapia invasiva.

En la actualidad no se cuenta con estudios en Latinoamérica sobre el comportamiento de las MAVs cerebrales, por lo que se desconoce la prevalencia y las características del padecimiento en la población mexicana. Este estudio observacional, de cohorte prospectivo, permite conocer mejor las características clínicas y morfológicas de las MAVs en nuestra población y compararla con otras series reportadas en otros países. En la [tabla 4](#) se comparan las características demográficas, presentación clínica y morfología de la MAV de nuestra serie con otras grandes series a nivel mundial.<sup>12</sup> El presente estudio, al igual que otras series, demuestra características similares respecto a la edad, aunque nuestra serie reporta una mayor proporción de afección en menores de 30 años. Respecto al género y manifestación clínica de la MAV los resultados son muy similares a los reportados en la literatura, pero la presentación clínica con focalización neurológica progresiva fue menos frecuente en nuestro medio,<sup>13,14</sup> probablemente porque a diferencia de las otras series la nuestra no incluye menores de 15 años, siendo más frecuente la focalización neurológica (no asociada a hemorragia) en la edad

**Tabla 4**  
Características demográficas, clínicas y morfológicas de las malformaciones arteriovenosas cerebrales en estudios internacionales y la serie mexicana

	Berlín	París	Asia	New York	Escocia (SIVMS)	México
<b>Edad</b>						
< 30 Años	37	60	49	32	48	51
30-49 años	37	29	40	43	(edad promedio)	42
≥ 50 años	26	12	10	14		7
<b>Género</b>						
Masculino	63	57	56	49	55	57
Femenino	37	43	44	51	45	43
<b>Presentación Clínica</b>						
Hemorragia	42	54	57	49	50	41
Epilepsia	46	38	35	40	25	38
Focal	11	9	8	11	–	8
Generalizada	35	29	27	29	–	25
Déficit Neurológico	24	14	21	29	5	6
Cefalea Crónica	19	16	13	10	20	14
<b>Morfología MAV</b>						
Sitio elocuente	71	69	66	70	53	71
Drenaje Venoso						
Superficial	43	44	40	52	57	47
Profundo	57	56	60	27	22	26
<b>Tamaño</b>						
< 3 cm	23	31	32	27	52	50
3-6 cm	63	60	62	68	37	37
> 6 cm	14	9	7	6	2	14

pediátrica, aunque existe controversia a este respecto.<sup>15</sup>

Por la localización de las MAVs encontramos un predominio de las localizadas a nivel supratentorial en el hemisferio izquierdo, datos que son similares a los reportados a nivel internacional, aunque algunas series refieren sutil predominio del hemisferio derecho.<sup>5,13,16</sup> En relación con las características morfológicas, tuvimos una frecuencia predominante de MAVs pequeñas (46%) sobre las medianas y grandes como en la serie de Spetzler de 1992;<sup>16</sup> aunque en la literatura internacional predominan las MAVs medianas<sup>12,13</sup> en algunas series y en otras las grandes.<sup>5</sup> Nosotros obtuvimos una mayor frecuencia de casos con grado III de Spetzler y Martín (33%), lo que coincide con la serie de 124 pacientes de Hartmann, *et al.*<sup>14</sup>

De la misma forma el tipo de drenaje venoso profundo se observa con más frecuencia en otros registros de MAVs que en nuestra serie. Por otra parte, una diferencia de nuestro estudio es que hasta 50% de las MAVs fue menor a 3 cm, esto compatible con una serie escocesa,<sup>10</sup> pero que resulta ser mucho mayor que otras series.

En cuanto a la evolución, los pacientes que se debutan con manifestaciones no asociadas a la ruptura de la MAV, como epilepsia, cefalea y déficit neurológico, tienden a tener una buena evolución clínica, mientras que la ruptura de la MAV y la consecuente hemorragia intracraneal es el principal determinante de la discapacidad o desenlace fatal como se ha descrito en varios estudios;<sup>14,16,19-21</sup> de hecho la hemorragia recurrente es de peor pronóstico que la HIC inicial, como se observa en nuestra serie y se ha documentado en otro estudio.<sup>22</sup> Sin embargo, es importante considerar que el pronóstico de la (HIC) asociada a ruptura de una MAV es mejor cuando se compara con el pronóstico de las hemorragias espontáneas. En un estudio de población en el Reino Unido, la tasa de casos fatales al año de una hemorragia intracerebral espontánea fue de 60% comparado con sólo 12% en las HIC secundarias a la ruptura de la MAV.<sup>23</sup>

A pesar de las recomendaciones de la American Heart Association,<sup>24</sup> múltiples estudios han resaltado lo heterogéneo que resulta el tratamiento de una MAV, en donde las características y patrones de tratamiento de las MAVs difieren entre distintos centros incluso en la misma población.<sup>12</sup> En la actualidad se llevan a cabo varios ensayos clínicos controlados para establecer la eficacia y seguridad del tratamiento invasivo vs. historia natural en las MAVs no rotas.<sup>25</sup>

## REFERENCIAS

- Friedlander RM. Arteriovenous malformations of the brain. *N Engl J Med* 2007; 356: 2704-12.
- Ruiz-Sandoval JL, Cantú C, Barinagarrementeria F. Intracerebral hemorrhage in young people. Analysis of 200 cases. *Stroke* 1999; 30: 537-41.
- Choi JH; Mohr JP. Brain arteriovenous malformations in adults. *Lancet Neurol* 2005; 4: 299-308.
- Al-Shahi Salman R, Whiteley WN, Warlow C. Screening using whole-body magnetic resonance imaging scanning: who wants an incidentaloma? *J Med Screen* 2007; 14: 2-4.
- Crawford PM, West CR, Chadwick D, Shaq M. Arteriovenous malformations of the brain: natural history in unoperated patients. *J Neurol Neurosurg Psychiatry* 1986; 49: 1-10.
- Brown R, Wiebers D, Forbes G, O'Fallon, Piepgras G, Marshi R, Maciunas R. Mayo Clinic. The natural history of unruptured intracranial arteriovenous malformations. *J Neurosurg* 1988; 68: 352-7.
- Al-Shahi R, Warlow C. A systematic review of the frequency and prognosis of arteriovenous malformations of the brain in adults. *Brain* 2001; 124: 1900-26.
- Stapf C, Mohr JP. Unruptured brain arteriovenous malformations should be treated conservatively: yes. *Stroke* 2007; 38: 3308-9.
- Cockroft KM. Unruptured brain arteriovenous malformations should be treated conservatively: no. *Stroke* 2007; 38: 3310-11.
- Spetzler RF, Martin NA. A proposed grading system for arteriovenous malformations. *J Neurosurg* 1986; 65: 476-83.
- Pollock BE, Brown RD Jr. Use of the Modified Rankin Scale to assess outcome after arteriovenous malformation radiosurgery. *Neurology* 2006; 67: 1630-4.
- Hofmeister C, Stapf C, Hartmann A, et al. Demographic, morphological and clinical characteristics of 1289 patients with brain arteriovenous malformation. *Stroke* 2000; 31: 1307-10.
- Brown R, Wiebers D, Forbes G, O'Fallon, Piepgras G, Marshi R, Maciunas R. Mayo Clinic. The natural history of unruptured intracranial arteriovenous malformations. *J Neurosurg* 1988; 68: 352-7.
- Hartmann A, Mast H, Mohr JP, Koennecke H-C, Osipov A, Pile-Spellman J, Duong H, Young W. Morbidity of intracranial hemorrhage in patients with cerebral arteriovenous malformation. *Stroke* 1998; 29: 931-4.
- Stapf C, Khaw AV, Sciacca RR, Hofmeister C, Schumacher HC, Pile-Spellman J, et al. Effect of age on clinical and morphological characteristics in patients with brain arteriovenous malformation. *Stroke* 2003; 34: 2664-9.
- Spetzler RF, Hargraves RW, McCormick PW, Zabramski JM, Flom RA, Zimmerman RS. Relationship of perfusion pressure an size to risk of hemorrhage from arteriovenous malformations. *J Neurosurg* 1992; 76: 918-23.
- ApSimon HT, Reef H, Phadke RV, et al. A population-based study of brain arteriovenous malformation long-term treatment outcomes. *Stroke* 2002; 33: 2794-800.
- van Beijnum J, Bhattacharya JJ, Counsell CE, Papanastassiou V, Ritchie V, Roberts RC, et al, for the Scottish Intracranial Vascular Malformation Study Collaborators, et al. Patterns of brain arteriovenous malformation treatment: prospective, population-base study. *Stroke* 2008; 39: 3216-21.
- Khaw AV, Mohr JP, Sciacca RR, et al. Association of infratentorial brain arteriovenous malformations with hemorrhage at initial presentation. *Stroke* 2004; 35: 660-3.
- da Costa L, Wallace C, ter Brugge KG, O'Kelly C, Willinsky RA, Tymianski M. The natural history and predictive features of hemorrhage from brain arteriovenous malformations. *Stroke* 2009; 40: 100-5.
- Maruyama K, Kawahara N, Shin M, et al. The risk of hemorrhage after radiosurgery for cerebral arteriovenous malformations. *N Engl J Med* 2005; 352: 146-53.
- Choi JH, Mast H, Sciacca RR, Hartmann A, Khaw AV, Mohr JP, et al. Clinical outcome after first and recurrent hemorrhage in patients with untreated brain arteriovenous malformation. *Stroke* 2006; 37: 1243-7.
- van Beijnum J, Lovelock CE, Cordonnier C, Rothwell PM, Klijn CJ, Al-Shahi Salman R; SIVMS Steering Committee and the Oxford Vascular

- Study. Outcome after spontaneous and arteriovenous malformation-related intracerebral haemorrhage: population-based studies. *Brain* 2009; 132(Pt. 2): 537-43.
24. Ogilvy CS, Stieg PE, Awad I, et al. AHA Scientific Statement: recommendations for the management of intracranial arteriovenous malformations: a statement for healthcare professionals from a special writing group of the Stroke Council, American Stroke Association. *Stroke* 2001; 32: 1458-71.
25. Mohr JP, Moskowitz AJ, Stapf C, Hartmann A, Lord K, Marshall SM, et al. The ARUBA trial: current status, future hopes. *Stroke* 2010; 4: e537-e540.



**Correspondencia:** Carlos Cantú-Brito  
Vasco de Quiróga No. 15,  
Col. Sección XVI, Tlalpan, México, D.F.  
C.P. 14439  
Tel.: (55) 5487-0900 (Ext.: 2522).  
Correo electrónico: carloscantu\_brito@hotmail.com