

Resección estereotáctica de una larva viva de Sparganum mansonis en Cuba. Presentación de un caso

Fernández Albán Mauricio,* García Maeso Iván,† Figueredo Méndez Javier,* Clará Morell Guillermo,* Rodríguez Navas Armando,* Mesa Santamarina Alejandro,‡ Rodríguez Cortina Iván,‡ Alfonso Sabatier Carlos,§ Capó Virginia,|| Estupiñán Bárbara,¶ Rodríguez Rafael**

RESUMEN

Antecedentes: La Sparganosis Cerebral es una infección parasitaria no común, causada por la larva de la *Spirometra mansonioides* o *Diphilobotrium*, que puede migrar virtualmente a cualquier parte del cuerpo. Aunque tiene una amplia distribución geográfica, esta enfermedad ha sido ubicada principalmente en Asia. La localización del *Sparganum mansonioides* en el sistema nervioso es reportada esporádicamente y hasta el momento ninguno de los casos lo había sido en Cuba. **Método:** Reportamos un paciente portador de una Sparganosis Cerebral localizada en la región parietal del hemisferio cerebral derecho, así como la forma clínica de presentación, los hallazgos en los estudios realizados y el tratamiento quirúrgico empleado. **Resultados:** Se realizó una biopsia empleando el sistema estereotáctico cubano ESTEREOFLEX con el cual se logró la excéresis de una larva viva íntegra de *Sparganum mansonis*. **Conclusión:** Por el antecedente de ingestión en varias ocasiones de carne de majá (ofidio) se infiere que ésta haya sido la forma de infestación del paciente. La resección quirúrgica es el tratamiento de elección para esta enfermedad. **Palabras clave:** Sparganosis Cerebral, *Sparganum*, estereotaxia, enfermedad parasitaria, larva.

Stereotactic resection of an alive Sparganum mansonis larva in Cuba. Case report

ABSTRACT

Background: Brain Sparganosis is a non-common parasitary infection by the *Spirometra mansonioides* larva or *Diphilobotrium* that can migrate to virtually any part of the body. Although it has an ample geographic distribution, this disease has been mainly located in Asia. The localization of the *Sparganum mansonioides* in the nervous system has been sporadically reported, but up to the moment, none of the cases have taken place in Cuba. **Method:** We reported a patient bearer of a brain Sparganosis localized in the parietal region of the right brain hemisphere, as well as the clinical form of presentation, findings in performed studies and the surgical treatment used. **Results:** A biopsy was performed using the Cuban stereotactic system, STEREOFLEX, with which we managed to obtain the removal of a whole *Sparganum mansonis* alive larva. **Conclusions:** Due to previous ingestion of Cuban boa (majá) on several occasions, we infer that it's the form of the patient's infection. The surgical resection is the selected treatment for this disease.

Key words: Brain Sparganosis, *Sparganum*, parasitary disease, larva.

INTRODUCCIÓN

La Sparganosis es una enfermedad infecciosa parasitaria rara en humanos^{1,2} causada por la larva de la *Spirometra mansonioides*.¹⁻³ Comúnmente se ma-

nifiesta como un nódulo subcutáneo en las extremidades inferiores, la pared abdominal y torácica, pudiendo localizarse también en ojos, mamas, pulmones e intestinos.^{2,4} Infrecuentemente afecta el sistema nervioso.^{1,5,6}

La mayoría de las infestaciones en humanos se reportan en países del Mar de China (Japón, Corea, Tailandia, Vietnam, sur de China e Indonesia), así como en África, India, Holanda y Australia. En nuestro hemisferio se reportan casos en el sur de Estados Unidos, Uruguay, Colombia, Ecuador, Guayana, Belice y Puerto Rico;^{6,7} hasta el momento ningún caso ha sido reportado en Cuba.

En el presente reporte describimos el caso de un paciente ingresado en nuestra institución, en el cual se realizó la resección con el empleo de un sistema estereotáctico de una larva viva de *Sparganum mansonis* que se comportaba como una lesión intraparenquimatosa cerebral causante de convulsiones y hemiparesia izquierda.

* Especialista de Neurocirugía, Centro de Investigaciones Médico Quirúrgicas (CIMEQ).

† Especialista de Neurocirugía, Centro Internacional de Restauración Neurológica (CIREN).

‡ Especialista de Medicina Interna, Centro de Investigaciones Médico Quirúrgicas (CIMEQ).

§ Especialista de Anatomía Patológica, Centro de Investigaciones Médico Quirúrgicas (CIMEQ).

|| Especialista de Anatomía Patológica, Instituto de Medicina Tropical "Pedro Kouri".

¶ Especialista de Anatomía Patológica, Centro Internacional de Restauración Neurológica (CIREN).

** Licenciado en Física, Centro Internacional de Restauración Neurológica (CIREN).

CASO CLÍNICO

Paciente de 26 años, masculino, de raza blanca, manualidad diestra y procedente del área urbana de la provincia Santiago de Cuba, en el oriente del país. Con antecedentes de salud debutó en el año 2004 con convulsiones parciales jacksonianas izquierdas que posteriormente se generalizaban acompañadas de relajación de esfínteres. En noviembre de ese año presentó hemiparesia izquierda que inicialmente afectó el miembro superior.

En el examen físico se comprobó marcha en guadaña, clonus plantar y rotuliano no agotables, hiperreflexia osteotendinosa rotuliana e hiperhidrosis distal del miembro inferior izquierdo, así como fasciculaciones de labios y lengua predominantemente en ese lado.

Como dato significativo durante el interrogatorio médico se recogió el antecedente de ingestión en varias oca-

siones de carne de *majá* (ofidio no venenoso, oriundo de Cuba).⁸

Se comenzó su estudio en nuestro centro en el mes de julio de 2005 reportándose un electroencefalograma (EEG) anormal con signos ligeros de irritación cortical en región frontal a predominio izquierdo. La Tomografía Axial Computarizada (TAC) sin la administración de contraste reveló una imagen hiperdensa en región frontoparietal derecha con una zona perilesional hipodensa que impresionaba edema cerebral (Figura 1). La Resonancia Magnética Nuclear (RMN) mostró una lesión redondeada hiperintensa en T1 y T2 que resaltó al administrarse gadolinio con un área adyacente que impresionaba estar relacionada con edema (Figura 2). Por la evolución del cuadro clínico y las características de las imágenes observadas se decidió realizar una biopsia estereotáctica de la lesión, utilizando para ello el Sistema Esterotáctico Cubano ESTEREOFLEX observándose al momento de la planificación quirúrgica captación de contraste por la lesión (Figura 3). Durante la realización de la biopsia se obtuvo a través de la cánula un tejido uniforme alargado y algo aplanado de color blanquecino con un tamaño aproximado de 5 cm y que presentaba ligeras contracciones en toda su superficie (Figura 4). Después del proceder quirúrgico el paciente evolucionó satisfactoriamente con mejoría del defecto motor y desaparición de los episodios convulsivos.

La muestra fue analizada inicialmente en el departamento de Anatomía Patológica de nuestro centro donde se diagnosticó como una larva parasitaria, siendo confirmado el resultado histológico en el Instituto de Medicina Tropical "Pedro Kouri" como una *Spirometra mansoide*, observándose cortes longitudinales de un *Sparganum* en el que se demuestra el botrium y pseudosegmentación con elementos inflamatorios asociados (Figura 5).

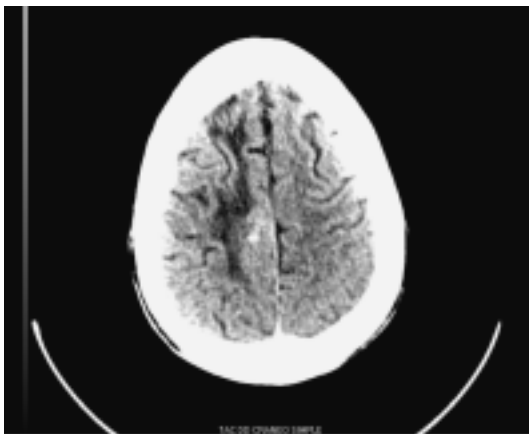


Figura 1. TAC de cráneo sin administración de contraste, donde se observa imagen hiperdensa en región frontoparietal derecha con una zona perilesional hipodensa que impresiona edema cerebral.

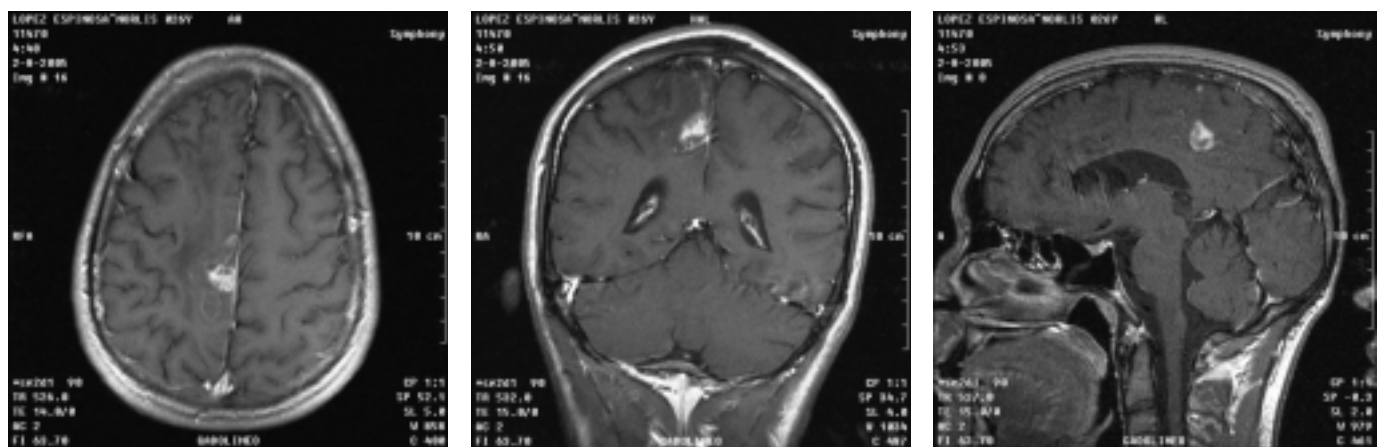


Figura 2. RMN con gadolinio donde se observa captación del medio de contraste por la lesión.

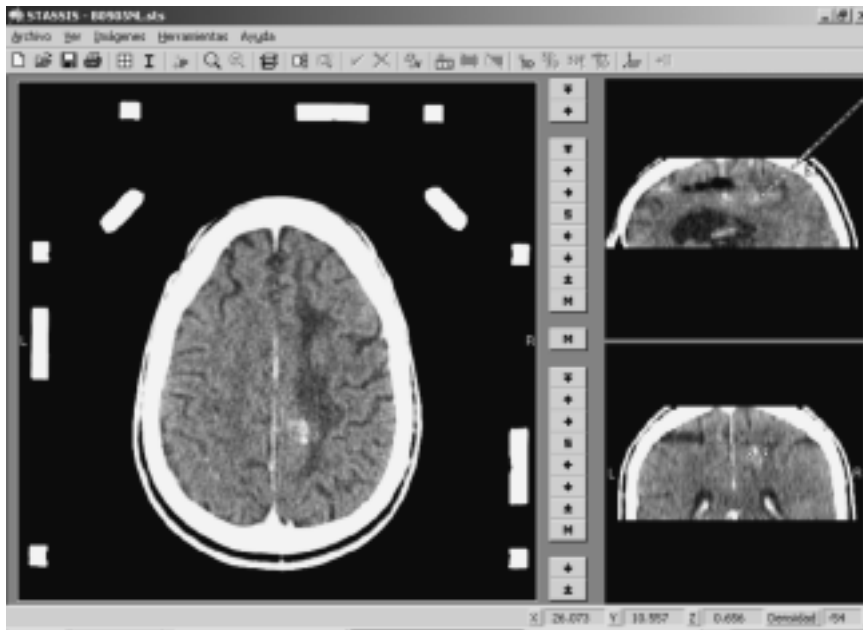


Figura 3. TAC endovenosa de cráneo utilizada para la planificación quirúrgica, donde se observa la captación del contraste por la lesión.

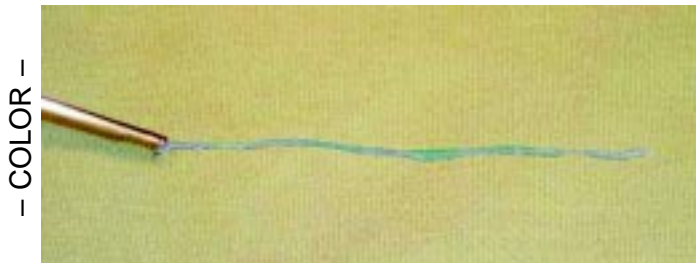

Figura 4. Resultado macroscópico de la biopsia por estereotaxia realizada.

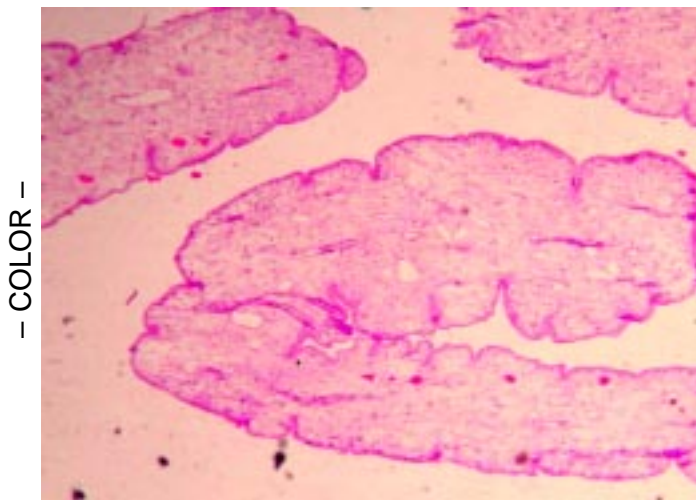


Figura 5. *Spirometra mansoide*, observándose cortes longitudinales de un *Sparganum* en el que se demuestra el botrium y pseudosegmentación con elementos inflamatorios asociados.

DISCUSIÓN

La Sparganosis es una enfermedad parasitaria que afecta raramente a los seres humanos^{9,10} producida por la larva de la *Spirometra mansonioides*.¹¹ La infestación se produce por la ingestión de aguas contaminadas con *Cyclops* (hospedero intermediario), ingestión de carne cruda o mal cocinada de serpiente, rana, pájaros, pollos o cerdo, y la aplicación de carne cruda infestada sobre los ojos, mucosas o heridas de la piel.⁷ Infrecuentemente afecta el sistema nervioso y cuando lo hace puede encontrarse en el parénquima cerebral, regiones subcorticales, ganglios basales, áreas meningobasales o intraventricularmente.¹² Takeuchi reportó en 1918 por primera vez la localización cerebral del *Sparganum mansonis*.¹³

Esta localización puede ser asintomática o presentarse con una amplia variedad de síntomas entre los que se reportan convulsiones, aumento de la presión intracraneal, enfermedad cerebrovascular isquémica, demencia y signos de compresión medular o radicular, señalándose las convulsiones y las cefaleas como las más frecuentes.^{3,10,14,15}

En el caso al que hacemos referencia se recoge el antecedente de la ingestión en varias ocasiones de carne de un ofidio (*majá*), el cual puede haberse comportado al igual que lo reportado en la literatura^{3,7} como el hospedero intermediario en el ciclo de vida de la larva de *Sparganum* que provocó la infección de nuestro paciente, aunque si se considera que este parásito puede vivir

entre cinco y veinte años dentro del ser humano, no se pueden descartar otras causas mencionadas anteriormente.⁷ Asimismo la forma de presentación de los síntomas y el cuadro clínico de este paciente corresponden también con las formas de presentación más frecuentes referidas en la literatura.^{3,10,14,15} Este hecho se justifica por la localización parietal subcortical derecha de la lesión asociada a un área de edema que es un hallazgo característico de esta lesión conjuntamente con la captación de contraste tanto en la TAC como en la RMN.¹⁰

La infección cerebral por *Sparganum* tiene como principal diagnóstico diferencial las lesiones cerebrales inflamatorias de la neurocisticercosis producida por la *Taenia solium*.⁶ Contrariamente a la entidad anterior en la Sparganosis no hay resultados satisfactorios con el empleo del Prazicuantel planteándose la resección quirúrgica de lesión como único tratamiento curativo eficaz.^{1,6,16-18}

En la literatura consultada se reportan al igual que en nuestro caso resecciones quirúrgicas guiadas empleando medios estereotácticos de una larva viva de *Sparganum mansoni* con buenos resultados posquirúrgicos.¹⁹⁻²² Es de señalar que en nuestro paciente se logró la resección exclusiva de la larva viva íntegra mediante la biopsia estereotáctica. En Cuba no hay reportes anteriores de localización de esta enfermedad en cerebro.

REFERENCIAS

1. Yoon KC, Seo MS, Park SW, Park YG. Eyelid Sparganosis. *Am J Ophthalmol* 2004; 138: 873-5.
2. Kwon JH, Kim JS. Sparganosis presenting as a conus medullaris lesion: case report and literature review of the spinal sparganosis. *Arch Neurol* 2004; 61(7): 1126-8.
3. Hyuk SP, Heuck CL, Jin WC, Young-Cho K. Cerebral Sparganosis with Apoplectic Presentation. *J Korean Neurosurg Soc* 2004; 36: 235-8.
4. Tung CC, Lin JW, Chou FF. Sparganosis in male breast. *J Formos Med Assoc* 2005; 104(2): 127-8.
5. Rengarajan S, Nanjegowda N, Bhat D, Mahadevan A, Sampath S, Krishna S. Cerebral sparganosis: a diagnostic challenge. *Br J Neurosurg* 2008; 24: 1-3.
6. Walker P, Cooper NK, Brandis A. Cerebral sparganosis presenting as grand mal epilepsy. *J R Army Med Corps* 2007; 153(3): 189-90.
7. Epidemiology. Available at: <http://www.stanford.edu/class/humbio103/ParaSites2001/sparganosis>. (Accessed: July 2008).
8. De Toro y Gispert M, García-Pelayo y Gross R (eds.). *Pequeño Larousse Ilustrado*. Habana: Edición Revolucionaria; 1968.
9. Boero A, Garaguso P, Navarré J. Un caso de sparganosis cerebral en Sudamérica. *Arq Neuro-Psiquiat (Sao Paulo)* 1991; 49(1): 111-14.
10. Song T, Wang WS, Zhou BR, Mai WW, Li ZZ, Guo HC, Zhou F. CT and MR characteristics of cerebral sparganosis. *AJNR Am J Neuroradiol* 2007; 28(9): 1700-5.
11. Mueller JF. The biology of Spirometra. *J Parasitol* 1974; 60: 3-14.
12. Park SH, et al. Cerebral Sparganosis with Apoplectic Presentation. *J Korean Neurosurg Soc* 2004; 36: 235-8.
13. Takeuchi K. A case with plerocercoid witch is parasitic in the brain. *Nippon Byori Gakkai Kaishi* 1918; 7: 611-20.
14. Chang KH, Chi JG, Cho SY, Han MH, Han DH, Han MC. Cerebral sparganosis: Analysis of 34 cases with emphasis on CT features. *Neuroradiology* 1992; 34: 1-8.
15. Moon WK, Chang KH, Cho SY, Han MH, Cha SH, Chi JG, et al. Cerebral sparganosis. MR imaging versus CT features. *Radiology* 1993; 188: 751-7.
16. Kim SH, Park K, Lee ES. Three cases of cutaneous sparganosis. *Int J Dermatol* 2001; 40: 656-8.
17. Griffin MP, Tompkins KJ, Ryan MT. Cutaneous sparganosis. *Am J Dermatopathol* 1996; 18: 70-2.
18. Kim JR, Lee JM. A case of intramuscular sparganosis in the sartorius muscle. *J Korean Med Sci* 2001; 16: 378-80.
19. Nobayashi M, Hirabayashi H, Sakaki T, Nishimura F, Fukui H, Ishizaka S, Yoshikawa M. Surgical removal of a live worm by stereotactic targeting in cerebral sparganosis. Case report. *Neurol Med Chir (Tokyo)* 2006; 46(3): 164-7.
20. Tsai MD, Chang CN, Ho YS, Wang AD. Cerebral sparganosis diagnosed and treated with stereotactic techniques. Report of two cases. *J Neurosurg* 1993; 78(1): 129-32.
21. Jeong SC, Bae JC, Hwang SH, Kim HC, Lee BC. Cerebral sparganosis with intracerebral hemorrhage: a case report. *Neurology* 1998; 50(2): 503-6.
22. Okamura T, Yamamoto M, Ohta K, Matsuoka T, Uozumi T. Cerebral sparganosis mansoni - case report. *Neurol Med Chir (Tokyo)* 1995; 35(12): 909-13.



Correspondencia: Dr. Mauricio Fernández Albán
Calle I # 512, apto. 13, esq. a 25, Vedado. Plaza,
C.P. 10400, La Habana, Cuba.
Tel.: (537) 8-328474, (535) 281-3799
Correo electrónico: mfalban@infomed.sld.cu