

Hipoparatiroidismo y calcificaciones intracerebrales: Caso clínico y revisión del tema

Hypoparathyroidism and intracerebral calcification: Case report and literature review

Posadas-Zúñiga Gabriel,* Palafox-Vigil Gloria,** García-Esquivel Mario Alberto**

* Departamento de Neurología del Hospital General del Instituto de Seguridad y Servicios Sociales de los Trabajadores del Estado, San Luis Potosí, S.L.P.

** Departamento de Medicina Interna del Hospital General del Instituto de Seguridad y Servicios Sociales de los Trabajadores del Estado, San Luis Potosí, S.L.P.

RESUMEN

El hipoparatiroidismo es una anomalía endocrina causada por una deficiencia parcial o absoluta en la secreción de hormona paratiroidea que típicamente se asocia con hiperfosfatemia, hipercalcemia y disminución de las concentraciones de 1-25 hidroxivitamina D. Presentamos aquí el caso de una mujer hipertensa de 74 años de edad, con el antecedente de tiroidectomía, que se presenta al Servicio de Urgencias con parestesias distales en miembros superiores, pérdida súbita del estado de alerta y posteriormente crisis convulsivas tónico clónicas. La RMN de encéfalo mostró imágenes características de depósito de calcio, en el contexto de hipoparatiroidismo no antes identificado clínicamente. La evolución fue buena, en ausencia de crisis, una vez corregidos los niveles de calcio sérico.

Palabras clave: Calcio, calcificaciones, hipocalcemia, hipoparatiroidismo, México, parathormona, paratiroides.

ABSTRACT

Hypoparathyroidism is an endocrine abnormality caused by partial or absolute deficiency in the secretion of parathyroid hormone, typically associated with hyperphosphatemia, hypercalcemia and decreased concentrations of 1,25-hydroxyvitamin D. Herein we report on the case of a 74-year-old hypertensive woman, with a history of thyroidectomy, who presented to the emergency department with paresthesias in his upper limbs, followed by sudden loss of consciousness and tonic-clonic seizures. Brain MRI showed the characteristic images of calcium deposition in the context of hypoparathyroidism, not clinically identified before. The outcome was good, free of seizures, having corrected the serum calcium levels.

Key words: Calcium, calcification, hypocalcemia, hypoparathyroidism, Mexico, parathyroid hormone, parathyroid.

INTRODUCCIÓN

El hipoparatiroidismo es una anomalía endocrina causada por una deficiencia parcial o absoluta en la secreción de hormona paratiroidea que típicamente se asocia con hiperfosfatemia, hipercalcemia y disminución de las concentraciones de 1-25 hidroxivitamina D.¹ El diagnóstico de hipoparatiroidismo crónico secundario a cirugía de tiroides o paratiroides debe de cumplir al menos seis meses.²

CASO CLÍNICO

Mujer de 74 años de edad que acudió al Servicio de Urgencias por presentar parestesias distales en miembros superiores, pérdida súbita del estado de alerta y posteriormente crisis convulsivas tónico clónicas de 3 minutos de duración de primera vez, acompañadas de periodo postictal de aproximadamente 3

horas de duración. Cuenta con antecedente de hipertensión arterial sistémica desde hace diez años, además de tiroidectomía total hace diez años con reposición tiroidea a base de levotiroxina 100 µg cada 24 h.

A la exploración neurológica: Glasgow 14 (O4, V4, M6), funciones mentales conservadas, con desorientación en tiempo y lugar. Pares craneales conservados. Fuerza y sensibilidad conservadas. Reflejos de estiramiento musculares presentes y normales. Signo de Chvostek y Trousseau negativos a su ingreso a piso. Marcha y coordinación sin alteraciones evidentes. En sus laboratorios destacó calcio de 2.9 mg/dL, albúmina 2.7 g/dL, fósforo de 7.29 mg/dL, calcio corregido de 3.9 mg/dL. Se solicitó perfil tiroideo que reportó TSH 13.45 UI/mL, T4 libre 1.6 ng/dL. En sus exámenes complementarios destacó una prolongación del intervalo QT, electroencefalograma normal, TAC de cráneo con presencia de calcificaciones paraventriculares extensas. Se solicitó IRM de encéfalo que mostró las mismas calcificaciones

Correspondencia: Dr. Gabriel Posadas Zúñiga.

Carlos Diez Gutiérrez No. 915. C.P. 78340. San Luis Potosí, S.L.P., México. Tel.: +52 (444) 8-15-40-23.

Artículo recibido: Enero 4, 2013.

Artículo aceptado: Marzo 11, 2013.

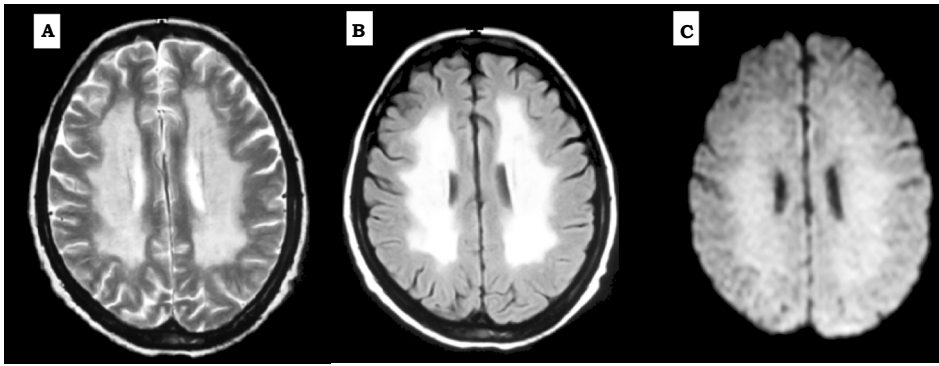


Figura 1. Imagen por resonancia magnética nuclear del encéfalo de la paciente. Imagen potenciada en T2 (A), FLAIR (B) y difusión (C) en un corte axial al nivel superior de los ventrículos laterales, donde se observan zonas de hiperdensidad paraventriculares compatibles con calcificaciones intracerebrales.

paraventriculares extensas, abarcando tálamo e hipotálamo (Figura 1). Se solicitaron niveles de parathormona las cuales se encontraban en 1.2 pg/mL, haciendo el diagnóstico de hipoparatiroidismo presumiblemente secundario a posttiroidectomía. Se dio manejo de reposición de calcio y anticomicial y la paciente se egresó por mejoría con niveles adecuados de calcio y sin presentar nuevamente evento convulsivo.

DISCUSIÓN

La causa más común de hipoparatiroidismo es debido a cirugía de cuello, en especial de tiroides. Ocurre en 0.5-6.5% de la tiroidectomías,³ los síntomas comienzan 1-2 días después del procedimiento y en 50% de los casos la anomalía es transitoria y causada por edema glandular.^{2,4} La presencia de una sola glándula normal es suficiente para mantener los niveles de PTH y la homeostasis cálcica.⁴

La incidencia de calcificaciones intracerebrales en estudios de imagen es de 1.5% de los pacientes con hipoparatiroidismo.⁵ En cuanto al cuadro clínico, éste incluye síntomas de hipocalcemia como entumecimiento perioral, parestesias y espasmos musculares carpales y pedales.¹

El hipoparatiroidismo crónico se manifiesta como signos extrapiramidales (discinesia, movimientos coreoatetósicos, temblor y signo de la rueda dentada). En casos severos se pueden observar espasmo laríngeo, tetania y convulsiones.⁶

En cuanto a los hallazgos de imagen encontramos: calcificaciones bilaterales en los ganglios basales; el sitio más común de las calcificaciones en el globo pálido, sin embargo, pueden estar presentes en cerebelo, sustancia blanca subcortical, corona radiada o en el tálamo.⁷ Otros hallazgos son engrosamiento craneal, calcificaciones en tejidos blandos, cierre prematuro de las epífisis y oteoclerosis.⁹ En cuanto al seguimiento, los niveles de calcio y fósforo, creatinina deben ser evaluados de semanal a

mensualmente durante el ajuste de la dosis inicial de calcio vía oral. Se deben de hacer mediciones dos veces al año una vez que se ha establecido el régimen; así como niveles de calcio y creatinina en orina dos veces al año para detectar cualquier efecto tóxico de la hipercalcemia.

Las metas terapéuticas son: control de los síntomas, calcio corregido entre 8 y 8.5 mg/dL, nivel de calcio urinario de 300 mg/24 horas y una relación calcio/fósforo < 5.4.

REFERENCIAS

1. Cusano NE, Rubin MR, Sliney J Jr, Bilezikian JP. Mini-review: new therapeutic options in hypoparathyroidism. *Endocrine* 2012; 41: 410-4.
2. Maeda SS, Fortes EM, Oliveira UM, Borba VC, Lazaretti-Castro M. Hypoparathyroidism and pseudohypoparathyroidism. *Arq Bras Endocrinol Metabol* 2006; 50: 664-73.
3. Bilezikian JP, Khan A, Potts JT Jr, Brandi ML, Clarke BL, Shoback D, et al. Hypoparathyroidism in the adult: epidemiology, diagnosis, pathophysiology, target-organ involvement, treatment, and challenges for future research. *J Bone Miner Res* 2011; 26: 2317-37.
4. Shoback D. Hypoparathyroidism. *N Engl J Med* 2008; 359: 391-403.
5. Basak RC. A case report of Basal Ganglia calcification - a rare finding of hypoparathyroidism. *Oman Med J* 2009; 24: 220-2.
6. You JS, Kim HJ, Chung SP, Park S. Intracranial bilateral symmetric calcification in hypoparathyroidism. *Emerg Med J* 2008; 25: 162.
7. Rastogi R, Beauchamp NJ, Ladenson PW. Calcification of the basal ganglia in chronic hypoparathyroidism. *J Clin Endocrinol Metab* 2003; 88(4): 1476-7.
8. Venugopal A, Acharya P, Kishore. Extensive intracranial calcification in idiopathic hypoparathyroidism: rare presentation in an adolescent. *Ind J Radiol Imag* 2006; 16: 2: 181-2.