

Histiocitosis de células de Langerhans en el hipotálamo. Reporte de un caso

Trujillo Ojeda HM,¹ Ibarra de la Torre A,² Silva Morales F,² Ceballos Arellano I,² Acha Herrera RE,² Rivera Salgado I,³ Vicuña González RM,³ Pasquel García P³

RESUMEN

Reportamos un caso de histiocitosis de células de Langerhans, afectando el sistema nervioso central, como lesión unifocal en hipotálamo y evolución crónica de seis años, la cual se consideró como un hamartoma del hipotálamo previo al tratamiento quirúrgico. Sus manifestaciones endocrinológicas principales fueron diabetes insípida y obesidad. El paciente tuvo un desenlace fatal. La lesión hipotalámica fue confirmada como histiocitosis de células de Langerhans, con microscopía de luz e inmunohistoquímica, y en estudio postmortem no existió infiltración por histiocitosis de células de Langerhans en otro órgano o sistema.

Palabras clave: histiocitosis de células de Langerhans, sistema nervioso central, hipotálamo.

Rev Mex Neuroci 2005; 6(4): 346-349

Langerhans cell histiocytosis in the hypothalamus. A case report

ABSTRACT

We report a Langerhans cell histiocytosis case in the central nervous system, unifocal lesion in the hypothalamus and chronic evolution of six years ago, it consider as hypothalamic hamartoma early to surgical treatment, his endocrinologic manifestations were insipidus diabetes and obesity. The patient had a fatal end. The hypothalamic lesion was confirmed as Langerhans cell histiocytosis using light microscopic and immunohistochemical and postmortem study not shows infiltration by Langerhans cell histiocytosis in another organ or system.

Key words: Langerhans cell histiocytosis, central nervous system, hypothalamus.

Rev Mex Neuroci 2005; 6(4): 346-349

INTRODUCCIÓN

La histiocitosis de células de Langerhans es un término que comprende un espectro de condiciones clínicas, de una sola lesión ósea osteolítica a un proceso diseminado fulminante que puede ser fatal.¹ En 1953, Lichtenstein introdujo el término de histiocitosis X ("X" por histogénesis incierta); posteriormente, se demostró que es por la proliferación de células de Langerhans, que son un miembro normal de la familia de los macrófagos,² por esto se le tiene bajo el concepto de histiocitosis de células de Langerhans.¹

La etiología es desconocida,¹ pero se le atribuye a una aberración no neoplásica del sistema inmune.^{2,3} Histológicamente, fueron descritas tres entidades (terminología previa) que consideran subtipos de histiocitosis de células de Langerhans:

- Enfermedad de Hand-Schüller-Christian, presentando su forma clásica con la triada de defectos calvarios, exoftalmos y diabetes insípida, reportada por Hand, Schüller y Christian entre 1893 y 1920.¹
- Enfermedad de Letterer-Siwe, que es proliferativa, progresiva y fulminante en la infancia, simulando una malignidad, reportada en 1924 y 1933.
- Granuloma eosinofílico, como una lesión ósea osteolítica solitaria, descrita en 1940.⁴

Estas tres entidades representan el mismo proceso básico de enfermedad, variando en grado, estado, localización y manifestación clínica.^{5,6} Se ha registrado en el hipotálamo, infundíbulo hipofisiario, quiasma óptico y hemisferios cerebrales.^{1,4} En cada una de ellas se implica la proliferación de un clon de células de Langerhans.⁷

1. Jefe del Servicio de Neurocirugía, Hospital Central Sur de Alta Especialidad, PEMEX.
2. Residentes del Servicio de Neurocirugía, Hospital Central Sur de Alta Especialidad, PEMEX.
3. Adscritos del Servicio de Anatomía Patológica, Hospital Central Sur de Alta Especialidad, PEMEX.

Correspondencia:

Dr. Héctor Manuel Trujillo Ojeda. Jefe del Servicio de Neurocirugía y Terapia Endovascular Neurológica, Hospital Central Sur de Alta Especialidad, PEMEX. Av. Periférico Sur 4091, Col. Fuentes del Pedregal C. P. 14140. Del. Tlalpan. México, D. F. E-mail: trujillontev@hotmail.com

El objetivo de este artículo, es presentar el reporte de un caso al que se le realizó diagnóstico de histiocitosis de células de Langerhans, en un paciente femenino de la cuarta década de su vida, con la enfermedad de forma unifocal en hipotálamo.

REPORTE DEL CASO

Paciente femenino, 30 años de edad, sin antecedentes de importancia. Inició su padecimiento posterior a un parto en 1998, con diabetes insípida, tratamiento con vasopresina intranasal, recibió medicación hormonal sustitutiva y seguimiento irregular.

Se agregó amenorrea y galactorrea siete meses después e hipotiroidismo dos años más tarde, posteriormente con polifagia, aumento de peso y labilidad emocional.

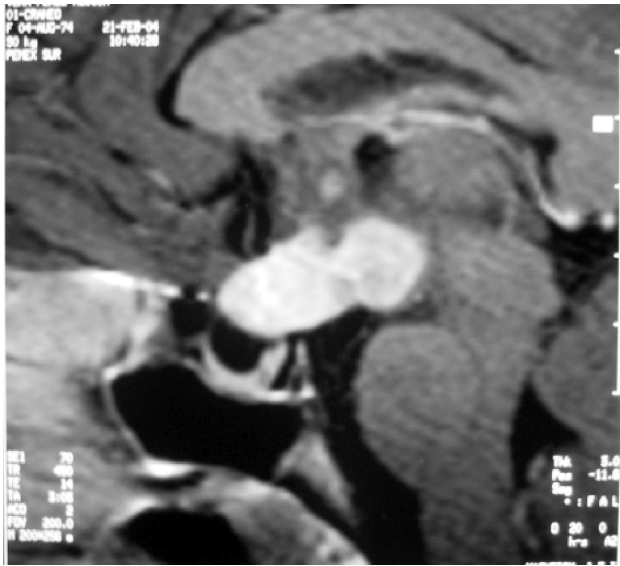

Figura 1. IRM sagital, T-1 con gadolinio, lesión heterogénea, suprasillar, piso del tercer ventrículo (en hipotálamo), que se extiende a la fosa interpeduncular.

En octubre del 2003 presentó cefalea holocraneal, de moderada intensidad, visión borrosa y disminución de la agudeza visual en su ojo izquierdo.

En la exploración fisiconeurológica, constitución corporal con endomorfismo, peso de 97 kg, estatura de 158.0 cm; en la agudeza visual de su ojo izquierdo cuenta dedos a 10 cm, hemianopsia temporal en ojo derecho y cuenta dedos a 1 m; fondo de ojo con palidez de las papilas ópticas, resto aceptado normal.

En febrero del 2004 se refirió a nuestro servicio; en la valoración por endocrinología se consideró diagnóstico de síndrome de Sheehan. Se realizaron estudios de imagen y se detectó una lesión suprasillar hipotalámica, con dimensiones de 28 x 10 x 18 mm, rostro caudal, medio lateral y ventrodorsal, respectivamente (Figura 1).

Se realizó intervención quirúrgica en dos ocasiones para toma de biopsia y resección de la lesión suprasillar hipotalámica, con diagnóstico presuntivo de hamartoma del hipotálamo. Se obtuvo espécimen

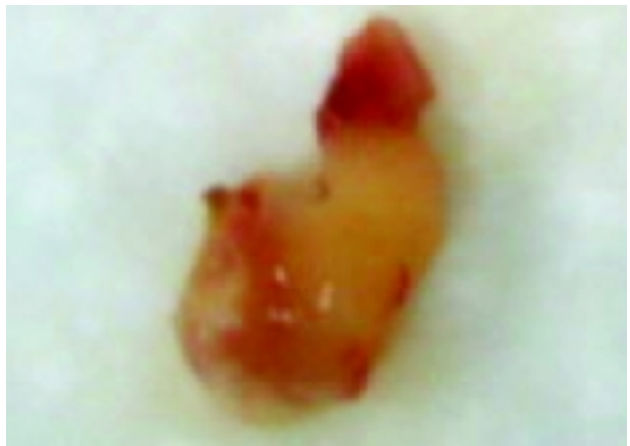

Figura 2. Especimen en su aspecto macroscópico de la lesión suprasillar, diámetro aproximado de 1.5 cm³.

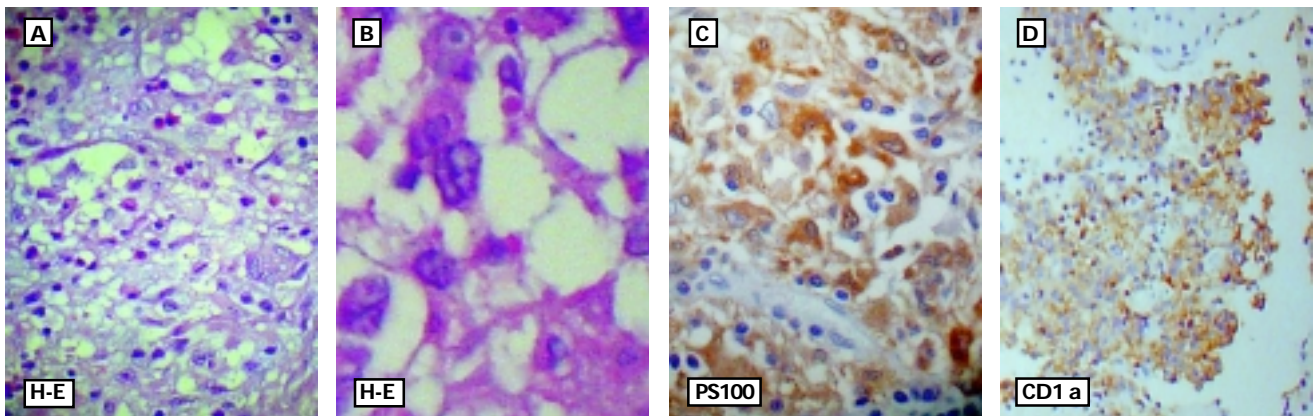


Figura 3. A. Microfotografía del estudio histopatológico. Mezcla de células de Langerhans, eosinófilos y células gigantes multinucleadas. B. Detalle de las células de Langerhans con sus núcleos "en grano de café". C y D. Positividad de las células para proteína S-100 y CD1a.

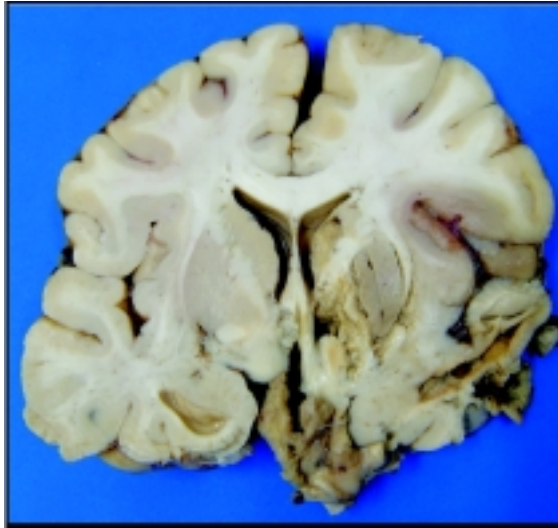


Figura 4. Corte coronal del encéfalo, vista macroscópica de histiocitosis de células de Langerhans, con infiltración del hipotálamo y quiasma óptico.

men de la lesión color amarillo pálido, con áreas de hemorragia, lobular y consistencia firme, y en el estudio histopatológico se diagnosticó histiocitosis de las células de Langerhans (Figuras 2 y 3).

La paciente murió 11 días después de la segunda cirugía, con datos de enfermedad hipotalámica, manifestados por diabetes insípida, trastorno hidroelectrolítico, choque hipovolémico y fiebre.

En el estudio postmortem se determinó la lesión de histiocitosis de células de Langerhans en el hipotálamo, con deformidad del quiasma óptico y nervios ópticos; no se demostró infiltración por histiocitosis de células de Langerhans a otro nivel, órgano o sistema (Figura 4).

DISCUSIÓN

La histiocitosis de células de Langerhans es una proliferación de éstas, que son miembros normales de la familia de los macrófagos, término aplicado por Lichtenstein en 1953, y es de etiología desconocida pero se le atribuye a una aberración no neoplásica del sistema inmune¹⁻³ y evolución impredecible.⁸

Se han descrito tres entidades diferentes: Enfermedad de Hand-Schüller-Christian, granuloma eosinofílico y enfermedad de Letterer-Siwe, que representan el mismo proceso básico de enfermedad variando en grado, estado, localización y manifestación clínica.^{1,2,4-6}

La histiocitosis de células de Langerhans se presenta raramente como una lesión aislada extraesquelética. Es poco común que la localización intracraneal afecte el sistema nervioso central, ya que es más frecuente en el hipotálamo,^{1,9-11} característica de la enfermedad de Hand-Schüller-

Christian,^{1,10} y se le conoce también como granuloma hipotalámico de Gagel.^{1,11}

Por imagen de tomografía computada, las lesiones en el sistema nervioso central por histiocitosis de células de Langerhans son hipodensas, con edema perilesional y reforzamiento homogéneo. En imagen de resonancia magnética pueden ser hipo o isointensas en T1, y en el T2 hiperintensas, con reforzamiento al usar gadolinio.⁹

El diagnóstico de histiocitosis de células de Langerhans se confirma por histopatología al ver células grandes con abundante citoplasma y núcleos en grano de café, células multinucleadas y eosinófilos, y en estudios de inmunohistoquímica, estas células son positivas para proteína S-100, CD1a (T6) y CD4 (T4).^{11,12}

Por microscopía electrónica demuestra ocasionalmente los gránulos trilaminar, intracitoplasmáticos de Langerhans (Birbeck) en las células de histiocitosis X.^{1,9,10}

La histiocitosis de células de Langerhans es una enfermedad crónica no neoplásica, de naturaleza granulomatosa, causa desconocida⁹ y evolución impredecible, progresando en brotes espontáneos.⁸

En este padecimiento se han descrito factores pronósticos, tales como el concepto de disfunción de órgano, con ocho rasgos: afección a piel, disfunción hepática, esplenomegalia, síntomas respiratorios, afección ósea e hipotalámica, anemia o leucopenia y trombocitopenia o púrpura.

Con siete u ocho factores a dos años sin tratamiento, la mortalidad es de 100%.^{13,14}

Estados en grupos de riesgo-bajo: pacientes sin disfunción de órganos y sobre los dos años de edad; de grupo riesgo-intermedio: niños menores a dos años de edad sin disfunción de órganos, y grupo de riesgo-pobre: disfunción de órgano a cualquier edad.¹⁵

El tratamiento de lesiones unifocales por histiocitosis de células de Langerhans en el sistema nervioso central, se considera primeramente resección quirúrgica, y subsecuentemente con radioterapia o quimioterapia.^{1,9,10}

La diabetes insípida puede ser secuela (la más frecuente, 15 de 20 casos) en histiocitosis de células de Langerhans, que si es permanente, se controla fácilmente.⁸

En el caso que se ha reportado, su evolución fue fatal posterior al tratamiento quirúrgico, con enfermedad hipotalámica. Por el estudio postmortem se descartó infiltración extracraneana por histiocitosis de células de Langerhans.

CONCLUSIÓN

Presentamos el caso de una paciente de sexo femenino, de 30 años de edad, con evolución crónica

de seis años por enfermedad hipotálamica secundaria a una histiocitosis de células de Langerhans, con desenlace fatal en relación con la infiltración encefálica en hipotálamo y quiasma óptico.

Se debe considerar la histiocitosis de células de Langerhans en el diagnóstico diferencial de un paciente con una neoplasia hipotalámica, lo cual permite un diagnóstico oportuno que es determinante para el resultado final en el tratamiento integral de un paciente con esta entidad.

REFERENCIAS

1. Anthony DC, Tucker JA. Langerhans cell histiocytosis (Histiocytosis X). In: Wilkins RH, Rengachary SS (Eds.). *Neurosurgery*. Vol. II. 2nd Ed. New York: McGraw-Hill; 1995: 1751-6.
2. Fuller GN, Burger PC. Classification and biology of brain tumors. In: Youmans JR (Eds.). *Neurological Surgery*. Vol. 4. 4th Ed. Philadelphia: W. B. Saunders; 1996: 2498.
3. Osband ME, Lipton JM, Lavin P, et al. Histiocytosis X, demonstration of abnormal immunity, T-cell histamine H2 receptor deficiency, and successful treatment with thymic extract. *N Engl J Med* 1981; 304: 146-53.
4. Gonzales MF. Classification and pathogenesis of brain tumors. In: Kaye AH, Laws Jr ER (Eds.). *Brain tumors: an encyclopedic approach*. 2nd Ed. London: Churchill Livingstone; 2001: 38-9.
5. Oberman HA. Idiopathic histiocytosis, a clinicopathologic study of 40 cases and review of the literature on eosinophilic granuloma of bone, Hand-Schüller-Christian disease and Letterer-Siwe disease. *Pediatrics* 1961; 28: 307-27.
6. Chu T, D'Angio GJ, Favara B, Ladisch S, Nesbit M, Pritchard J. The Writing Group of the Histiocyte Society, histiocytosis syndromes in children. *Lancet* 1987; 8526: 208-9.
7. Willman CL, Busque L, Griffith BB, et al. Langerhans cell histiocytosis (histiocytosis X) –a clonal proliferative disease. *N Engl J Med* 1994; 331: 154-60.
8. Nezelof C, Frileux-Herbet F, Cronier-Sachot J. Disseminated histiocytosis X, analysis of prognostic factors based on a retrospective study of 50 cases. *Cancer* 1979; 44: 1824-38.
9. Itoh H, Waga S, Kojima T, Hoshimo T. Solitary eosinophilic granuloma in the frontal lobe: case report. *Neurosurgery* 1992; 30: 295-8.
10. Eriksen B, Janinis J, Variakojis D, et al. Primary histiocytosis X of the parietooccipital lobe. *Hum Pathol* 1988; 19: 611-4.
11. Yamaguchi S, Oki S, Kurisu K. Spontaneous regresión of Langerhans cell histiocytosis, a case report. *Surg Neurol* 2004; 62: 136-41.
12. Favara BE, McCarthy RD, Mierau GW. Histiocytosis X. *Human Pathol* 1983; 14: 663-76.
13. Lahey ME. Histiocytosis X, an analysis of prognostic factors. *J Pediatr* 1975; 87: 184-89.
14. Lahey ME. Histiocytosis X, comparación of three treatment regimens. *J Pediatr* 1975; 179-83.
15. Komp DM, Herson J, Starling KA, Vietti TJ, Hvizdala E. A staging system for histiocytosis X, a Southwest Oncology Group Study. *Cancer* 1981; 47: 798-800.

